


MRI

MODELL REPOSITIONIERUNGS INSTRUMENT

In der orthognaten Chirurgie wird mit dem Modell-Repositionierungs-Instrument (MRI) die geplante chirurgische Verlagerung der Kiefer dreidimensional simuliert und so die Grundlage für die Herstellung der OPSchienen (Splint) geschaffen.



MRI 220K

MRI Dübelkit

beinhaltet Dübelsetzer (MRI 212), Dübelbohrer (MRI 211) und 200 Dübel (MRI 210)

MRI plastic sleeve insert kit

includes sleeve insert tool (MRI 212), drill bit (MRI 211), and 200 plastic sleeve inserts (MRI 210)



MRI 300

Modell-Repositionierungs-Instrument

nach Prof. Dr. Rainer Schwestka-Polly - für die Operationsplanung in der Kiefer- und Gesichtschirurgie, zur dreidimensionalen Verlagerung des Ober- oder Unterkiefermodells, mit MRI Hülsen-Kit II (MRI 220K)

model repositioning instrument


according to Prof. Dr. Rainer Schwestka-Polly - used with SAM® 3 articulator mounted casts for diagnosis, analysis and treatment planning in maxillofacial orthopedics, articulator mounted casts can be moved 3D without sectioning, includes MRI sleeves kit II (MRI 220K)



MRI II Articulator H Kit

nach Prof. Dr. Rainer Schwestka-Polly - für noch mehr Platz bei der Modellmontage - beinhaltet SAM® 3 H (ART 560 / ART 575M) und Modell-Repositionierungs-Instrument (MRI 300)

according to Prof. Dr. Rainer Schwestka-Polly - for even more space when mounting includes SAM® 3 H (ART 560 / ART 575M) and model repositioning instrument (MRI 300)



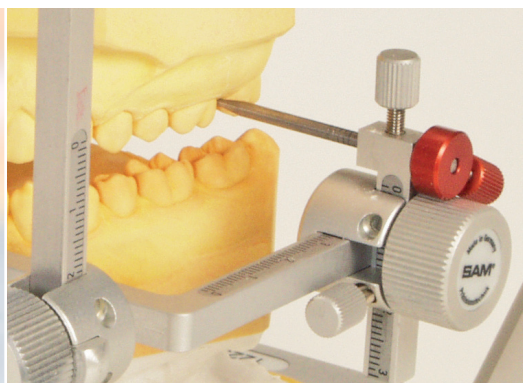

MRI 366 MK

MRI 351K

für Schraubmontageplatten-Systeme / for systems with screw type mounting plates

MRI 366 MK


für MPS-System / for MPS-system



MRI II Articulator Kit SAM 3H

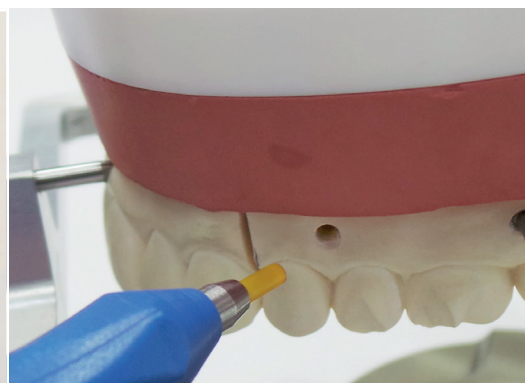beinhaltet / includes

- 01** SAM® 3 Artikulator
SAM® 3 articulator
- 02** Modell-Repositionierungs- Instrument
(MRI 300)
model repositioning instrument (MRI 300)
- 03** AXIOQUICK® Transferbogenkit - AX
(ATB 390K)
*AXIOQUICK® transferbow kit - AX
(ATB 390K)*
- 04** Teleskop-Bissgabelstütze (ATB 336)
telescopic transfer fork support (ATB 336)
- 05** Magnetsockel für Bissgabelstütze (ATB 338 / ATB339)
*magnetic block for transfer fork support
(ATB 338 / ATB 339)*
- 06** Transferstand AX (ATB 398)
transfer stand AX (ATB 398)
- 07** Montagestand (MOH 560) mit 30
Elastikstäben
*red mounting stand (MOH 560) with 30
flexible plastic rods*
- 08** 20 gelbe Montageplatten
(Schraub- oder Magnetsystem) /
*20 yellow mounting plates
(screw or magnetic type)*
- 09** gelber Stapelbox (ART 599)
yellow carrying case (ART 599)



MRI 330K
für Schraubmontageplatten-Systeme /
for systems with screw type mounting plates

MRI 345MK
für MPS-System / *for MPS-system*



Rainer Schwestka-Polly
Dr. med. dent.
Abteilung Kieferorthopädie

Dietmar
Kubein-Meesenburg
Prof. Dr. med. dent.
Abteilung Kieferorthopädie

Hans G. Luhr
Prof. Dr. med. Dr. med. dent.
Abteilung Kieferchirurgie
Klinikum der Georg-August-
Universität Göttingen
Adresse:
Robert-Koch-Straße 40
37075 Göttingen



Modellmontage, Operationssimulation und Splintherstellung für Osteotomien des Oberkiefers oder beider Kiefer im Rahmen des Göttinger Konzeptes der gelenkbezüglichen kieferorthopädischen Chirurgie

Eine der vielschichtigsten und fehlerträchtigsten Arbeitsschritte bei der kieferorthopädisch-chirurgischen Kombinationstherapie ist die Modelloperation unmittelbar vor der Osteotomie. Hier wird die geplante chirurgische Repositionierung der Kiefer dreidimensional simuliert und so die Grundlage für die Herstellung der Operationssplinte geschaffen. Dazu muß einerseits die beim Patienten vorliegende Ist-Position und andererseits die im Fernröntgenbild festgelegte Soll-Position der Kiefer auf den Artikulator übertragen werden. Wie diese komplexe Aufgabe gelöst werden kann, zeigt der folgende Beitrag anhand des Göttinger Konzeptes. (Kieferorthop 12: 113–126, 1998)

Indizes: Gelenkbezügliche kieferorthopädische Chirurgie, Modellmontage, Modell-Repositionierungs-Instrument, Operationssplinte, 3D-Doppelsplint-Verfahren

Einleitung

Kieferorthopädisch-chirurgische Behandlung ausgeprägter Dysgnathien

Die Therapie erwachsener Patienten mit ausgeprägten skelettalen und dentoalveolären Abweichungen sowie Einschränkungen der Kaufunktion gehört heutzutage zu den Standardaufgaben von Kieferorthopäden und Kieferchirurgen. Durch die kieferorthopädisch-chirurgische Behandlung wird neben der neuen Zuordnung der Kiefer und Zähne und somit der Verbesserung der Kaufunktion und Phonetik auch eine Verbesserung der fazialen Ästhetik erreicht (Abb. 1).

Biomechanisch-funktionelle Zielsetzung der Therapie

Die kombiniert kieferorthopädisch-chirurgische Therapie setzt eine genaue Definition der am Behandlungsende zu erreichenden biomechanisch-funktionellen Zuordnung der Strukturen des Skelettes, der Okklusion und der Kiefergelenke voraus. Das Ziel ist dabei, wie bei jeder zahnärztlichen und kieferorthopädischen Be-

handlung, die zentrische Okklusion mit neutraler Zuordnung der Front- und Seitenzähne in Übereinstimmung mit der zentrischen Kondylenposition bei harmonischer neutraler skelettaler Relation. Dafür wurden umfassende, biomechanisch begründete Konzepte in Statik und Dynamik abgeleitet: In idealer Weise sollen in zentrischer Okklusion die Schneidekanten der unteren Inzisivi am Übergang der palatinalen Konvexität zur palatinalen Konkavität Kontakt mit den oberen Inzisivi haben (Abb. 2)^{18,19}. Dieser Übergang kann durch eine Tangente an die palatinale Konvexität und die palatinale Konkavität beschrieben werden. Der Übergang selbst wird als Wendepunkt, die beschriebene Tangente als Wendepunktangente definiert. Die Längsachsen der unteren Inzisivi in biomechanisch idealer Position stehen senkrecht zur Wendepunktangente. Sie sind als Tangenten an konzentrische Kreise anzusehen, deren Zentrum im Mittelpunkt der Kondyluskrümmung im Bereich der Kraftübertragung liegt. Im Idealfall ist der Kondylus bei zentrischer Okklusion am Übergang der Fossa temporalis zur Protuberantia articularis positioniert, und die Wendepunktangente läuft durch den Mittelpunkt des

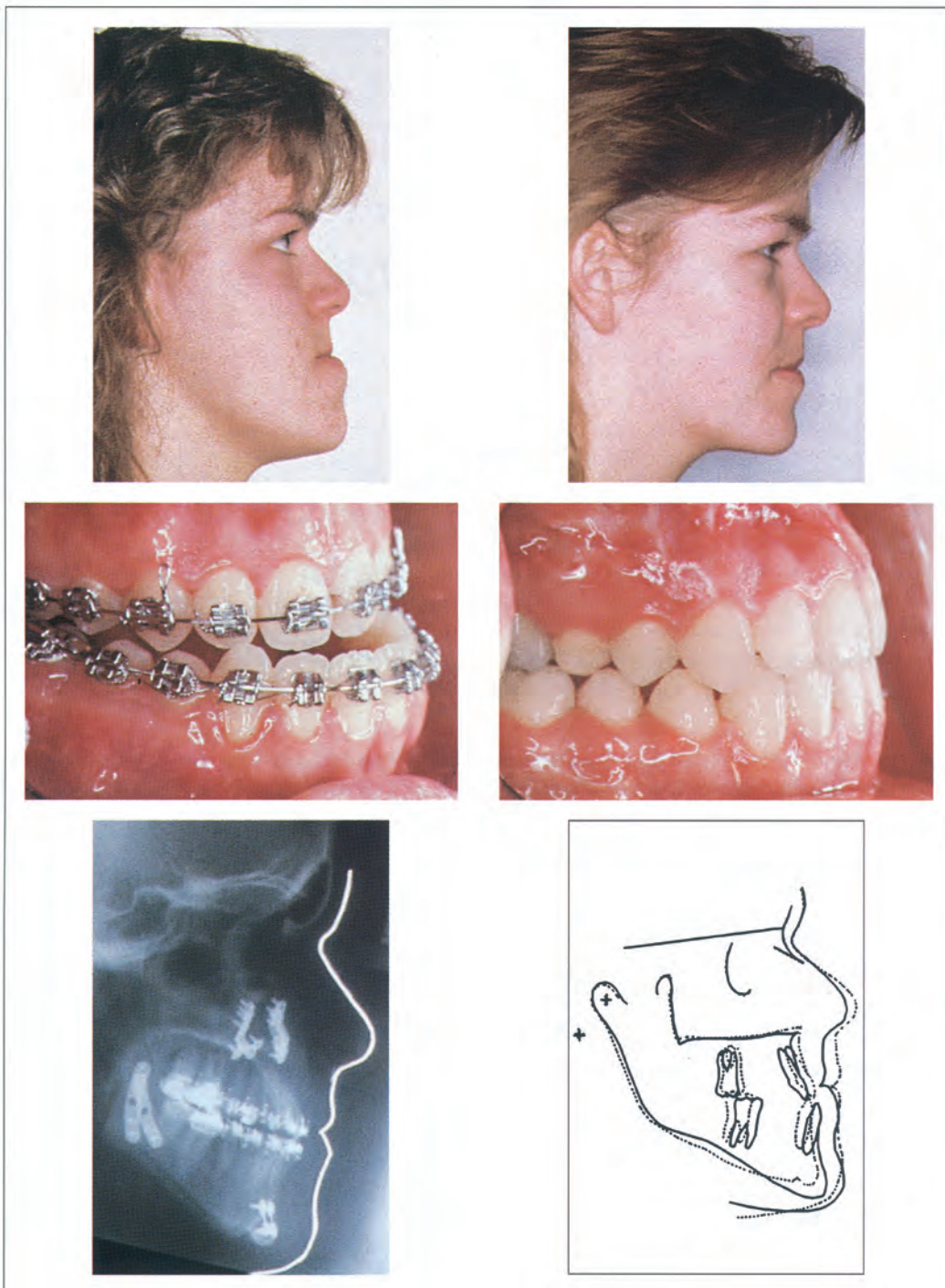


Abb. 1 Extraorale Ansicht der Patientin C. L. mit maxillärer Retrognathie und mandibulärer Prognathie vor dem chirurgischen Eingriff (oben links) sowie nach Umstellungsosteotomie in der Le Fort I-Ebene, sagittaler Spaltung des Unterkiefers und Kinnkorrektur (oben rechts); intraorale Bilder direkt vor dem Eingriff (Mitte links) und nach Abschluß der Behandlung (Mitte rechts); seitliches Fernröntgenbild direkt post operationem mit Osteosynthesematerial im Bereich des Mittelgesichtes, der Kieferwinkel und des Kinns in situ (unten links); Überlagerung der Durchzeichnungen der seitlichen Fernröntgenbilder, durchgezogene Linien vor dem Eingriff und gepunktete Linien post operationem - es ist eine Vor- und Hochverlagerung des zahntragenden Oberkieferkomplexes und eine Rückverlagerung des zahntragenden Unterkieferkomplexes zu erkennen (unten rechts).

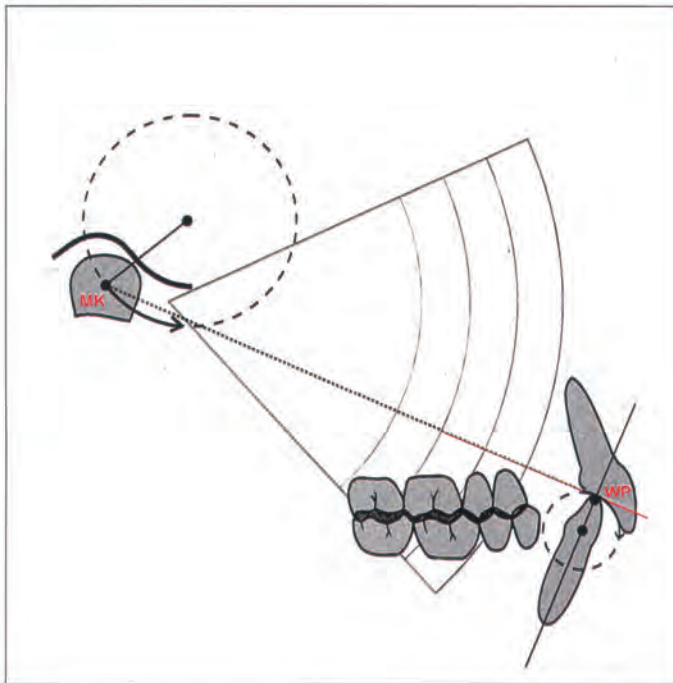


Abb. 2 Biomechanisch begründete Zuordnung im Bereich der Front- und Seitenzähne sowie im Bereich der Kiefergelenke in zentrischer Okklusion. Im Idealfall ist der Kondylus dabei am Übergang der Fossa temporalis zur Protuberantia articularis positioniert. MK: Mittelpunkt der Kondyluskürmung im Bereich der Kraftübertragung, WP: Wendepunkt, rote Linie: Wendepunktangente.

Kondylus. Jeder Zahnkontakt ist als ein Gelenk anzusehen, und damit ist das Kiefergelenk als das „distalste Paar der Okklusion“ zu betrachten.

Konzept einer gelenkbezüglichen kieferorthopädisch-chirurgischen Behandlung

Um bei der Therapie von Patienten mit ausgeprägten Dysgnathien das beschriebene biomechanisch-funktionelle Ziel erreichen zu können, wurde in enger Zusammenarbeit zwischen Kieferorthopäden und Kieferchirurgen vor etwa zehn Jahren das Göttinger Behandlungskonzept zur gelenkbezüglichen kieferorthopädisch-chirurgischen Therapie entwickelt^{17,20,22,26,27}. An die prächirurgische Kieferorthopädie zur Ausformung der Zahnbögen des Ober- und Unterkiefers mit einer festsitzenden Apparatur schließt sich in der zweiten Behandlungsphase die operative Umstellung des zahntragenden Komplexes an. Die Umstellung des zahntragenden Oberkieferkomplexes erfolgt dabei in unserer Klinik in den meisten Fällen nach einer Osteotomie in der Le Fort I-Ebene^{1,24}. Der zahn-

tragende Unterkieferkomplex wird nach einer sagittalen Spaltung des Unterkiefers in die geplante Position eingestellt^{3,12,25,31}. Eine zunehmende Anzahl von Operationen wird gleichzeitig in beiden Kiefern durchgeführt^{13,23}. Nach jeder Umstellungsosteotomie erfolgt in unserer Klinik eine funktionsstabile Osteosynthese: Sowohl bei Oberkiefer- als auch bei Unterkieferosteotomien wird der jeweilige Osteotomiespalt mit Hilfe einer Osteosyntheseplatte überbrückt, die durch Schraubenfixation mit vier selbstschneidenden Schrauben auf jeder Seite fixiert ist (Miniplatten-System beziehungsweise Panfix-System nach Luhr^{*}). Eine postoperative intermaxilläre Immobilisation entfällt.

Mit dem Eingriff der kieferorthopädischen Chirurgie werden die knöchernen Basen des Ober- und Unterkiefers in ihrer Anordnung harmonisiert. Dies erfolgt gegebenenfalls zur Profilharmonisierung in Kombination mit einer Kinnosteotomie. Die neue dentale Zuordnung wird über einen postoperativen Okklusionssplint und lockere Führungsgummizüge gesichert, die entgegen der ursprünglichen Abweichung ihren Zug ausüben. Nach der Operation erfolgt im Verlauf der postchirurgischen kieferorthopädischen Therapie die Lösung von Restaufgaben im Rahmen der Gesamtbehandlung. Dabei werden geringe noch verbliebene Fehlstellungen der Zähne behoben, und die Kaumuskelatur wird mit Hilfe von intermaxillären Gummizügen entgegen der Richtung der ursprünglichen Abweichung darin unterstützt, sich an die neue Position der Kiefer zu adaptieren.

Eine Besonderheit des Göttinger Therapiekonzeptes im Vergleich zu anderen Vorgehensweisen ist die Einstellung und der Erhalt der zentrischen Kondylenposition vor, während und nach dem kieferchirurgischen Eingriff: Während des Eingriffes werden bei der sagittalen Spaltung des Unterkiefers nach der Osteotomie die Zahnbögen über den Operationssplint exakt in der geplanten neuen Position einander zugeordnet. In dieser Phase der Operation ist aber das proximale Segment mit dem Kiefergelenkkopf in allen drei Dimensionen frei beweglich. Es kann daher unbeabsichtigt und vom Operateur unbemerkt in einer falschen Position zum Os temporale ausgerichtet werden, zumal die manuelle Einstellung in zentrischer Kondylenposition ohne Kontrollvorrichtungen durch die Narkose und Muskelrelaxation erschwert ist. Außerdem treten wegen der Parabelform des Unterkiefers nach der Verlagerung des zahntragenden Seg-

* Fa. Leibinger, Freiburg

menten zwischen diesem und dem gelenknahen Segment Spalten und Stufen auf, deren Größe bei der Operationsplanung schwer abzuschätzen ist¹¹. Da die zentrische Kondylenposition vor und nach der Operation identisch sein muß, sind diese auftretenden Spalten zu erhalten, und das unerwünschte Aufeinanderpressen der Osteotomieflächen und damit eine Positionsänderung des Kiefergelenkkopfes zum Os temporale sind zu vermeiden. Bei einer falschen intraoperativen Zuordnung zwischen dem proximalen und distalen Segment ohne Kontrolle der Kondylenposition erfolgt die Osteosynthese der Segmente in einer fehlerhaften Position zueinander. Eine falsche intraoperative Positionierung des jeweiligen Kiefergelenkkopfes führt dann post operationem zu unerwünschten dreidimensionalen Fehlstellungen von Ober- und Unterkieferzahnbogen zueinander. Beispielsweise kommt es nach einer unbeabsichtigten intraoperativen Verlagerung der Kiefergelenkköpfe nach anterior und kaudal post operationem zu einem dentalen Distalbiß und zu einem frontal offenen Biß. Weiter kann eine intraoperative Fehlpositionierung des Kiefergelenkkopfes post operationem auch pathologische Veränderungen der Kiefergelenkstrukturen hervorrufen^{10,40}.

Mögliche Fehleinstellungen sind insbesondere bei Anwendung der stabilen Osteosynthese schwer oder gar nicht zu beheben. Ebenso ist auch bei der operativen Umstellung des gesamten zahntragenden Oberkieferkomplexes in der *Le Fort I*-Ebene der Erhalt der zentrischen Position der Kondylen zu kontrollieren. Nach der Osteotomie wird der Oberkiefer mobilisiert und über einen Operationssplint in die neue dentale Situation eingestellt. Der maxillomandibuläre Komplex wird dann manuell im Kieferwinkelbereich unterstützt und in die postoperative Position rotiert^{2,8,33}. Dabei ist auch hier zu beachten, daß die zentrische Position des Kiefergelenkkopfes zum Os temporale bei neutraler zentrischer Okklusion erhalten werden muß.

Erfolgt aber beispielsweise eine Verschiebung der Kondylen nach kaudal und anterior, so wird der zahntragende Oberkieferkomplex in einer falschen Position zum restlichen Schädel zugeordnet, und es kommt nach Abschluß der Operation bei dann wieder zentrischer Kondylenposition analog zu der Situation bei Umstellungsosteotomien des Unterkiefers zu einem frontal offenen Biß und zu einer dentalen Distalrelation. Auch diese Problematik bei Umstellungsosteotomien des zahntragenden Oberkieferkomplexes ist bekannt^{6,21,30,32,34-36,45}.

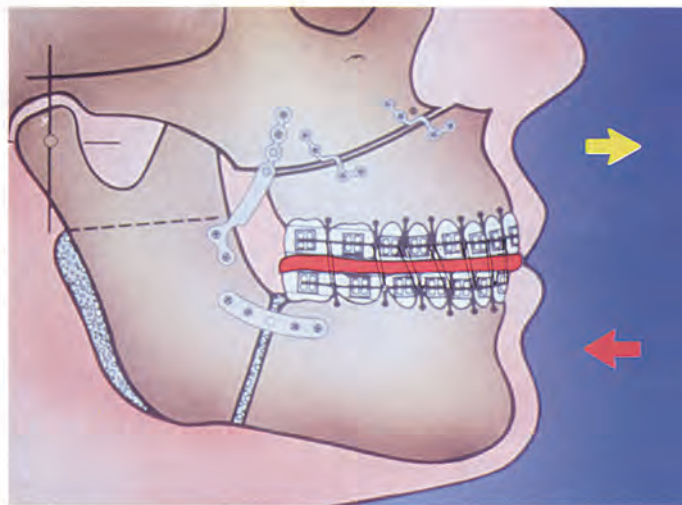


Abb. 3 Positionierungsplatte zur Einstellung der zentrischen Kondylenposition bei kombinierten Osteotomien des Ober- und Unterkiefers im Bereich der Lateralfächen des aufsteigenden Unterkieferastes und des Jochbeines in situ. Die Positionierungsplatte wird ebenso wie die intraoperative intermaxilläre Immobilisierung am Ende der Operation entfernt.

Zur Lösung der beschriebenen Probleme wurde in unserer Klinik die Technik der Kiefergelenkpositionierung mit speziellen Positionierungsplatten bei sagittalen Spaltungen des Unterkiefers beziehungsweise der Positionskontrolle der Kiefergelenke mit Hilfe eines Operations-Gesichtsbogens bei *Le Fort I*-Osteotomien des Oberkiefers entwickelt (Abb. 3). Damit ist gewährleistet, daß die zentrische Kondylenposition während der Operation reproduzierbar eingestellt werden kann.

Diese Technik wird seit ihrer Entwicklung in der Göttinger Klinik konsequent bei allen Umstellungsosteotomien angewandt. Der Erhalt der zentrischen Kondylenposition ist Voraussetzung für die Zuordnung der knöchernen Strukturen, der Zahnbögen und der Kiefergelenke in der gewünschten biomechanisch idealen Position. Bereits die Operationssimulation erfolgt mit Modellen, die in zentrischer Kondylenposition montiert werden.

Material und Methode

Das Vorgehen nach dem Göttinger Konzept bei der Modellmontage, der Operationssimulation und der Splintherstellung wird hier am Beispiel eines Patienten erläutert, der bimaxillär operiert werden soll.

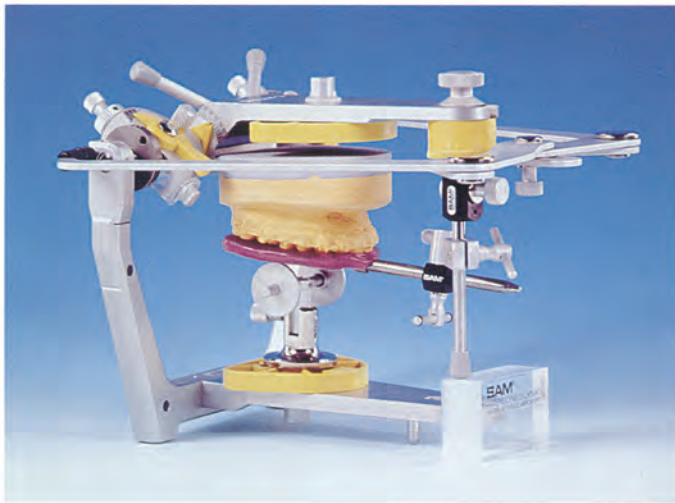


Abb. 4
Modellmontage
des Oberkiefers
mit Hilfe eines
Anatomischen
Transferbogens.

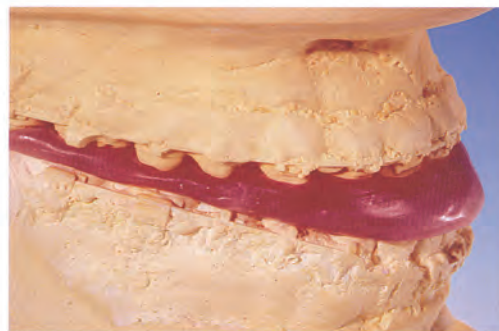

Abb. 5 Zuordnung des
Unterkieferzahnbogens zum
Oberkieferzahnbogen zunächst
nur durch einen Wachsbiß zur
Anfertigung einer Basis aus
Kunststoff für das
Zentrikregistrat.

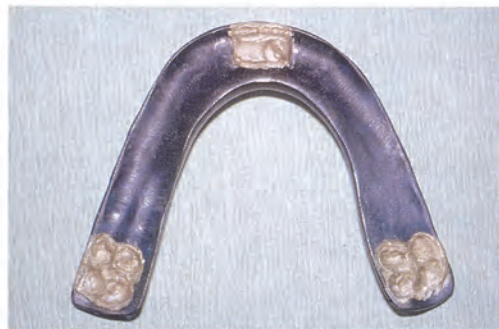

Abb. 6 Unterseite des
Zentrikregistrates mit einer Basis
aus Kunststoff und Stopps aus
Aluwachs.




Abb. 7
Montage des
Unterkiefer-
modells mit
Hilfe des
Zentrik-
registrates im
Artikulator.

Modellmontage

Die Modelle des Ober- und Unterkiefers werden in einem halbindividuell oder voll justierbaren Artikulator montiert. Sie können mit Hilfe des Magnet-Splitcastformers für die Aufnahme im Artikulator vorbereitet werden. Das Oberkiefermodell mit Magnet-Splitcast wird unter Anwendung des Anatomischen Transferbogens* mit Hilfe einer Magnet-Montageplatte am Oberteil des Artikulators SAM 3* montiert (Abb. 4). Bei Patienten mit Dysgnathien bestehen häufig ausgeprägte dreidimensionale Diskrepanzen zwischen der Lage des Ober- und des Unterkieferzahnbogens zueinander. Beispielsweise findet man bei diesen Patienten speziell im Frontzahnbereich große sagittale Stufen sowie ausgeprägte offene oder tiefe Relationen.

Beim Übertragen der zentrischen Kondylenposition vom Mund des Patienten in den Artikulator kann sich während der Montage ein Zentrikregistrat mit einer Basis aus Wachs oder Metallfolie aufgrund der beschriebenen Diskrepanzen leicht verbiegen. Um diesen Fehler zu vermeiden, wird im zahntechnischen Labor eine stabile Basis aus autopolymerisierendem Kunststoff vorbereitet. Zur Herstellung der Basis wird das Unterkiefermodell nur provisorisch mit Hilfe eines Wachsgebisses im Artikulator mit Gips fixiert (Abb. 5). Die Oberseite der Basis wird ausgearbeitet und poliert. Auf der Unterseite werden die Impressionen zurückgeschliffen. Die Unterseite wird nicht poliert. Das Unterkiefermodell wird aus seiner provisorischen Befestigung im Artikulator gelöst. Die Kunststoffbasis für das Zentrikregistrat wird im Mund des Patienten auf die Oberkieferzahnreihe aufgesetzt, und die Paßform wird kontrolliert. Auf der Unterseite werden drei Stopps, beispielsweise aus Aluwachs, angebracht**.

Das Zentrikregistrat wird im Mund des Patienten genommen (Abb. 6). Das Unterkiefermodell mit Magnet-Splitcast wird mit dem Zentrikregistrat dem Modell des Oberkiefers zugeordnet und am Artikulator mit Gips befestigt. Damit sind die Modelle des Ober- und Unterkiefers exakt in zentrischer Kondylenposition bezüglich der Scharnierachs-Orbital-Ebene montiert (Abb. 7).

Es werden zwei Modellpaare in zwei Artikulatoren montiert. Im ersten Artikulator bleiben die Modelle in zentrischer Kondylenposition montiert¹⁷, im zweiten Artikulator erfolgt die Modell-

* Fa. SAM Präzisionstechnik, München

** Fa. Aluwax Dental Products, Grand Rapids, USA

operation^{4,5,9,14-16,42,43}. Um die Zuordnung der Zähne des Ober- und Unterkieferzahnboogens exakt beurteilen zu können, kann das Unterkiefermodell als Sägemodell mit einem Frontzahnsegment und zwei Seitenzahnsegmenten gestaltet werden. Diese Segmente können zur Kontrolle der Okklusion in der Zentrik sowie bei Exkursionsbewegungen des Unterkiefers entfernt und wieder eingesetzt werden.

Modelloperation

Bei der Modelloperation haben sich Messungen mit einem Lineal auf dem Sockel des Gipsmodells oberhalb der Zahnreihe sowie Sägeschnitte entlang einer geplanten Osteotomielinie als nicht genügend exakte Methode für die Positionierung des Oberkiefers erwiesen (Abb. 8). In der Literatur werden im Bereich des Zahnboogens im Extremfall Abweichungen der tatsächlichen von der geplanten Position in der Vertikalen von 5,5 mm und in der Sagittalen von 3,8 mm beschrieben⁷. Dies gilt vor allem, wenn der Oberkiefer in mehreren Dimensionen zugleich umgestellt wird. Beispielsweise bewegt sich die Inzisalkante eines oberen Schneidezahnes bei einer Vorverlagerung und dorsalen Hochverlagerung des zahntragenden Komplexes ungewollt nach posterior (Abb. 8). Um dieses Problem zu lösen, wurde eine Vorrichtung für eine exakte Modelloperation entwickelt³⁷, im Routinebetrieb eingesetzt und modifiziert. Diese Vorrichtung steht jetzt als „Modell-Repositionierungs-Instrument“ zur Verfügung.

Modell-Repositionierungs-Instrument

Mit dem „Modell-Repositionierungs-Instrument“* ist es möglich, die Position von drei Referenzpunkten direkt an den Vestibulärflächen von drei Zähnen eines im Artikulator montierten Modells gleichzeitig zu messen. Dies erfolgt mit Hilfe von drei Meßspitzen (Abb. 9). Weiter ist es möglich, ein Modell exakt von einer Ausgangs- in eine Zielposition zu verlagern. Dabei wird das Modell nach seiner Mobilisierung von den drei Meßspitzen gehalten. Diese bewegen sich in einem rechtwinkligen Koordinatensystem. Die Bezugsebene ist die Scharnierachs-Orbital-Ebene, die parallel zur Oberseite des Artikulatoroberteils verläuft. Es können relative Verlagerungsstrecken für die drei Referenzpunkte in der Sagittalen, Vertikalen und Transversalen eingestellt werden. Dies erlaubt, me-

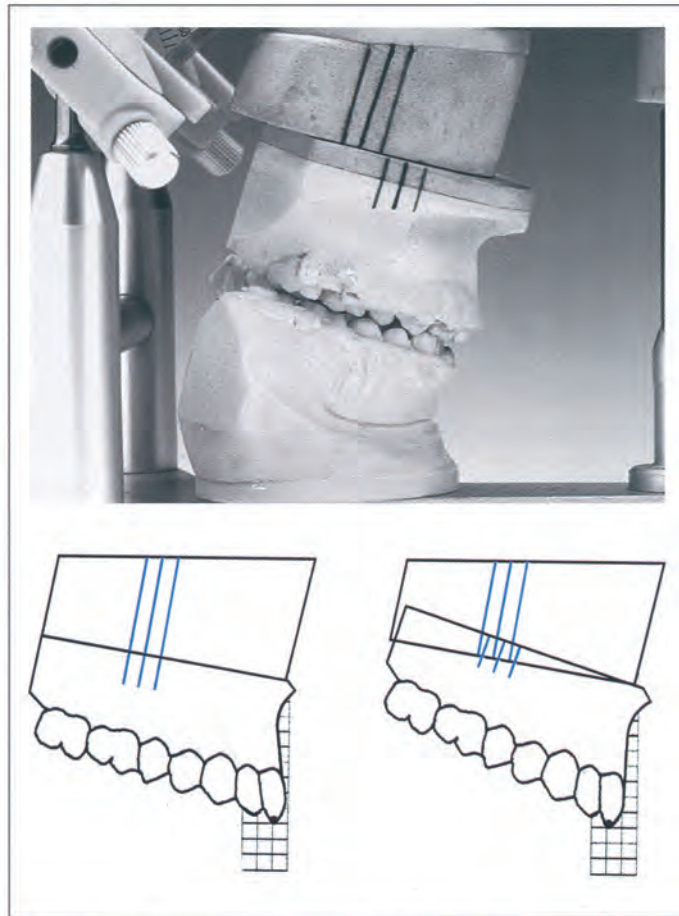


Abb. 8 Bisher angewandte Methode bei der Modelloperation mit Messungen und Verschiebungen des zahntragenden Komplexes am Sockel des Oberkiefermodells (oben). Dabei bewegt sich beispielsweise die Inzisalkante eines oberen Schneidezahnes bei einer geplanten Vorverlagerung und dorsalen Hochverlagerung des zahntragenden Komplexes ungewollt nach posterior (unten links und rechts); modifiziert nach Ellis.



Abb. 9 „Modell-Repositionierungs-Instrument“ mit den Meßspitzen I, II und III, hier montiert am Artikulator SAM 3.

* Fa. SAM Präzisionstechnik, München

Abb. 10 Instrumente und Material für die Vorbereitung des Modells.

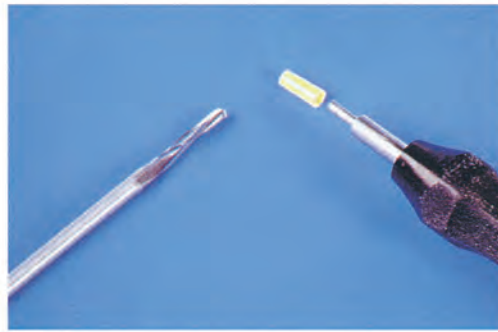


Abb. 11 Vorbereitung am Modell.

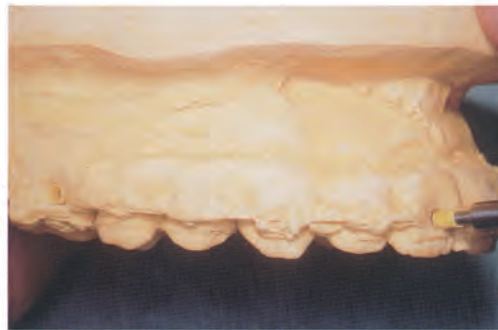
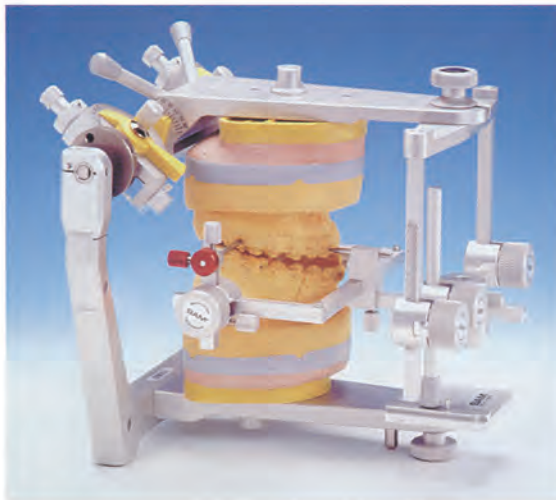


Abb. 12 „Modell-
Repositionierungs-Instrument“
in der Ausgangssituation
zur Modelloperation des
Oberkiefers.



trische Verlagerungen, die klinisch oder am Röntgenbild geplant wurden, bei der Operationssimulation genau auf das Modell zu übertragen. Damit wird es möglich, einen Zahnbogen räumlich kontrolliert umzustellen. Das „Modell-Repositionierungs-Instrument“ wird anstelle des Inzisaltisches am Artikulatoroberteil eines halbindividuell oder voll justierbaren Artikulators befestigt. Anstelle des Inzisstiftes wird am Artikulatorunterteil ein planer Auflagetisch montiert.

Das „Modell-Repositionierungs-Instrument“ besteht aus einer Gabel, die drei Meßspitzen (I, II

und III) trägt und parallel zum Oberteil des Artikulators verläuft. Die Gabel wird durch eine Kreuzklemme mit einer Haltevorrichtung aus zwei horizontalen und vertikalen Stäben sowie zwei Kreuzklemmen mit dem Oberteil des Artikulators verbunden. Diese Befestigung ermöglicht eine dreidimensional kontrollierte Justierung der gesamten Gabel. Die erste Meßspitze erlaubt ein räumliches Messen der Position eines Schneidezahnes. Eine zweite und eine dritte Meßspitze sind jeweils mit Hilfe einer vertikalen Stange und einer Kreuzklemme im Bereich der Molaren an der Gabel befestigt. Durch eine Führung mit Schraube läßt sich jede dieser Meßspitzen in der Transversalen verschieben und arretieren. Sie erlauben ein dreidimensionales Messen der Position des 1. oder 2. Molaren jeder Seite. Das Gerät ist anwendbar bei Osteotomien des vollständigen oder segmentierten Ober- und Unterkiefers.

Vorbereitung der Modelle zur Aufnahme in das Modell-Repositionierungs-Instrument

Zur Vorbereitung des Modells für die Aufnahme in das „Modell-Repositionierungs-Instrument“ werden ein Dübelbohrer, ein Dübelsetzer und drei Dübel benötigt (Abb. 10). Am Modell des Oberkiefers wird jeweils mit dem Dübelbohrer im Bereich der Inzisalkante des rechten mittleren Schneidezahnes und des mesiobukkalen Höckers des rechten und linken 1. oder 2. Molaren ein Loch gebohrt. Mit Hilfe des Dübelsetzers werden drei Dübel gesetzt und mit Cyanoacrylat-Kleber fixiert (Abb. 11).

Anwendung bei Umstellungsosteotomien des Oberkiefers

In der Ausgangsposition werden die Meßspitzen auf die Referenzpunkte an der Inzisalkante des rechten oberen Schneidezahnes und jeweils am mesiobukkalen Höcker des 1. oder 2. oberen Molaren jeder Seite eingestellt (Abb. 12). Die Koordinaten für die relative präoperative Position der Referenzpunkte werden in allen drei Dimensionen an Skalen gemessen und registriert. Das Oberkiefermodell wird unabhängig von einer Osteotomielinie von seinem Sockel gelöst. Entsprechend der Planung werden die relativen Verlagerungsstrecken der Referenzpunkte in allen drei Dimensionen am „Modell-Repositionierungs-Instrument“ eingestellt (Abb. 13). Dabei wird das mobilisierte Oberkiefermodell von den Meßspitzen gehalten. Die Position des Modells kann gleichzeitig in Relation

zum Unterkiefer kontrolliert werden. Anschließend wird das Oberkiefermodell in der geplanten Position am Artikulatoroberteil mit einem zweiten Magnet-Splitcast und einer zweiten Magnet-Montageplatte festgegipst (Abb. 14). Das Oberkiefermodell ist nun dreidimensional in bezug auf das Artikulatoroberteil verlagert, das heißt hier bezüglich der Scharnierachs-Orbital-Ebene. Damit ist das Oberkiefermodell bezüglich des Artikulatoroberteils von einer präoperativen Position in zentrischer Kondylenposition in eine postoperative Position in zentrischer Kondylenposition mit den geplanten, geprüften und gegebenenfalls modifizierten Verlagerungsstrecken umgestellt worden.

Anwendung bei Umstellungsosteotomien des Unterkiefers

Bei Umstellungsosteotomien des Unterkiefers wird entsprechend vorgegangen. Die drei Meßspitzen werden auf drei entsprechende Referenzpunkte am Zahnbogen des Unterkiefers eingestellt. Ihre Position wird an den Skalen abgelesen und notiert (Abb. 15). Anschließend wird der zahntragende Unterkieferkomplex vom ersten Magnet-Splitcast gelöst, unter Anwendung des „Modell-Repositionierungs-Instrumentes“ in die geplante Position bezüglich des Oberkieferzahnbogens eingestellt und mit Hilfe eines zweiten Magnet-Splitcast sowie einer zweiten Magnet-Montageplatte in der gewünschten Position festgegipst (Abb. 16).

Nach der Modelloperation wird das „Modell-Repositionierungs-Instrument“ wieder vom Artikulator entfernt. Der Inzisalstift und der Inzisaltisch werden wieder eingesetzt.

Die Operationssplinte werden aus autopolymerisierendem Kunststoff angefertigt. Außerdem wird ein sogenannter postoperativer Splint hergestellt, der die neue dentale Situation am Ende der Operation repräsentiert. Er ist zierlicher als ein Operationssplint gestaltet und ähnelt einem Aktivator ohne Drahtelemente.

Splinterstellung

Herstellung des die Zentrik repräsentierenden Operationssplintes (Zentriksplint)

Für die präoperative Situation wird der erste, hier blau dargestellte Splint zur Positionierung des Unterkiefers und der Kiefergelenke in zentrischer Kondylenposition hergestellt. Dieser Operationssplint repräsentiert die zentrische Kondylenposition. Mit ihm wird während des




Abb. 13 Umstellung des zahntragenden Oberkieferkomplexes entsprechend der Planung.

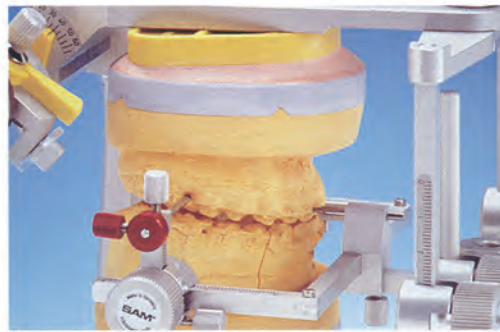


Abb. 14 Befestigung des Oberkiefermodells in der geplanten Position.

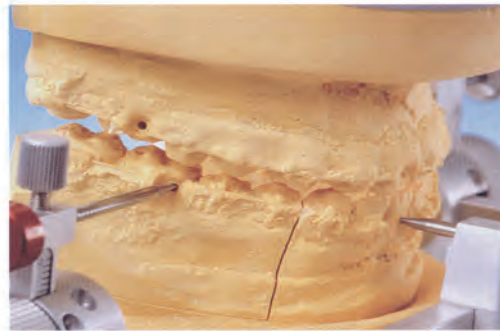

Abb. 15 „Modell-Repositionierungs-Instrument“ in der Ausgangsposition des Unterkiefers.

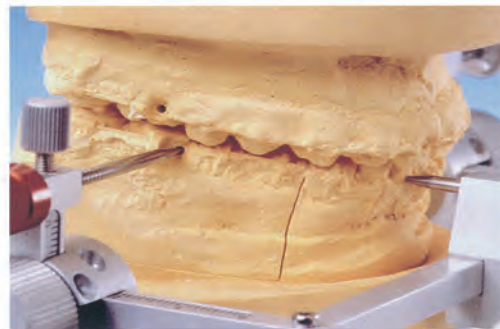

Abb. 16 Einstellung des zahntragenden Unterkieferkomplexes in der geplanten Position.



Abb. 17 Herstellung des Operationssplintes, der die zentrische Kondylenposition repräsentiert.

chirurgischen Eingriffes die Zentrik vom Artikulator auf den Patienten übertragen (Abb. 17). Die Operationssplinte für Umstellungsosteotomien in der *Le Fort I*-Ebene tragen nach dem Göttinger Konzept jeweils an identischer Position bezogen auf den Unterkieferzahnbogen einen Vierkant. Der Vierkant des ersten Operationssplintes, des Zentriksplintes, wird vor der Operation im Artikulator mit einem Operations-Gesichtsbogen verbunden*. Die Achsstifte des Operations-Gesichtsbogens werden am Artikulator auf die arbiträre Scharnierachse justiert.

Während des chirurgischen Eingriffes wird zunächst dieser Splint eingesetzt, und es erfolgt eine intraoperative intermaxilläre Fixation. Die vor dem Eingriff bei der Modellmontage gewonnene zentrische Kondylenposition jedes Kiefergelenkes, repräsentiert durch die Spitzen der Achsstifte des Operations-Gesichtsbogens, wird während des chirurgischen Eingriffes mit Hilfe einer Farblösung auf die Haut des Patienten zurückübertragen und damit reproduzierbar gemacht. Auf diese Weise ist gewährleistet, daß die präoperative zentrische Kondylenposition während des Eingriffes exakt auf den Patienten

übertragen wird, zumal die prä- und die intraoperative Zentrik differieren können²⁹. Bei Umstellungsosteotomien beider Kiefer wird die zentrische Kondylenposition zusätzlich mit Positionierungsplatten (*Luhr-System***) fixiert, die von der Lateralfläche des aufsteigenden Unterkieferastes zur Lateralfläche des Jochbeins jeder Seite verlaufen. Bei Eingriffen im Ober- und Unterkiefer wird nach dem Göttinger Konzept zunächst der Oberkiefer operiert.

Herstellung des Operationssplintes zur Verlagerung des Oberkiefers (nach dem 3D-Doppelsplint-Verfahren)

Die Übertragung der in der Modelloperation eingestellten Position des zahntragenden Oberkieferkomplexes zum restlichen Schädel unter besonderer Berücksichtigung der vertikalen Einstellung war während des chirurgischen Eingriffes häufig nur unzureichend genau möglich. Die Einstellung des zahntragenden Unterkieferkomplexes war dagegen unproblematisch, da der Zahnbogen des Oberkiefers als Bezugsdiente. In der Literatur wird im Bereich des Oberkieferzahnbogens über maximale Abweichungen in der Vertikalen von 15,0 mm und in der Sagittalen von 6,0 mm zwischen der geplanten und der während des Eingriffes tatsächlich erreichten Position berichtet²⁸.

Dies liegt daran, daß nach der Mobilisierung des Oberkiefers und der Einstellung der geplanten dentalen Zuordnung über den zweiten Operationssplint zunächst einmal nur eine Zuordnung der Zahnbögen in der Sagittalen und in der Transversalen erfolgt ist. Da der maxillomandibuläre Komplex unter Erhalt der zentrischen Kondylenposition nach anterior und kranial rotiert wird, ist eine zusätzliche Kontrolle der vertikalen Einstellung erforderlich (Abb. 18).

Dies erfolgt in der Regel mit einem ersten Referenzpunkt am Oberkiefer unterhalb der Osteotomieebene, also in einem Bereich, der während des chirurgischen Eingriffes bewegt wird, und mit einem zweiten Referenzpunkt entweder intraoral am Knochen oberhalb der Osteotomieebene oder extraoral an der Nasenwurzel. Die Hauptschwierigkeit bei der Einstellung der Vertikalposition besteht bei beiden Methoden darin, daß sich der untere Referenzpunkt insbesondere bei ausgeprägten Bewegungen in der Sagittalebene und bei transversalen

* Modifiziert aus dem System der Fa. SAM, München
** Fa. Leibinger, Freiburg

Schwenkungen verschiebt. Die Abweichungen waren bei der intraoralen im Vergleich zur extraoralen Kontrollmethode mit einem Zirkel größer. Dies liegt daran, daß bei der intraoralen Kontrollmethode die Meßstrecken kürzer sind und damit der relative Fehler vergleichsweise größer ist als bei der extraoralen Kontrollmethode mit langen Meßstrecken^{41,44}. Um dieses Problem zu lösen, wurde das „3D-Doppelsplint-Verfahren“ zur räumlich kontrollierten Einstellung des Oberkiefers während des chirurgischen Eingriffes entwickelt^{38,39}.

Für die Splintherstellung bei Oberkieferosteotomien wird im Artikulator ein insbesondere in der Vertikalen reproduzierbares Bezugssystem aufgebaut, das aus einem Artikulatoroberteil, Kondylargehäusen, einem Artikulatorunterteil und einem Stützstift besteht. Dabei bleibt die Länge des Stützstiftes sowohl für die prä- als auch die postoperative Situation konstant (Abb. 19). Hierdurch wird es möglich, einen postoperativen Splint anzufertigen, durch den die geplante Verlagerung des Oberkiefers in allen drei Dimensionen festgelegt ist. Für die präoperative Situation wird der erste, hier blau dargestellte Splint zur Positionierung des Unterkiefers und der Kiefergelenke in zentrischer Kondylenposition im Artikulator hergestellt, für die postoperative Situation wird der zweite Splint, hier blau-gelb gefärbt, zur dreidimensional kontrollierten Einstellung des Oberkiefers angefertigt. Beispielsweise repräsentiert der zweite Operationssplint bei einer geplanten Hochverlagerung des Oberkiefers durch eine entsprechend vergrößerte vertikale Dicke auch die Veränderung in dieser Dimension.

Während des chirurgischen Eingriffes wird die geplante Position des Oberkiefers in der sagittalen und transversalen Dimension durch den Operationssplint vorgegeben. Die Vertikalkontrolle basiert darauf, daß die vertikale Position des Unterkiefers in Relation zum Schädel oberhalb der Osteotomielinie in der prä- und postoperativen Situation exakt reproduziert wird (Abb. 20).

Mit dem ersten Operationssplint wird die zentrische Kondylenposition vom Artikulator auf den Patienten übertragen. Mit einem Zirkel wird zusätzlich eine Referenzstrecke zwischen dem Bracket eines Eckzahnes des Unterkiefers und einem Referenzpunkt, zum Beispiel einem Bohrloch, im Knochen oberhalb der Osteotomielinie gemessen. Ausgehend von dieser festgelegten Unterkieferposition wird der Oberkiefer nach seiner Mobilisierung mit Hilfe der Operationssplinte dreidimensional eingestellt. Die vertikale

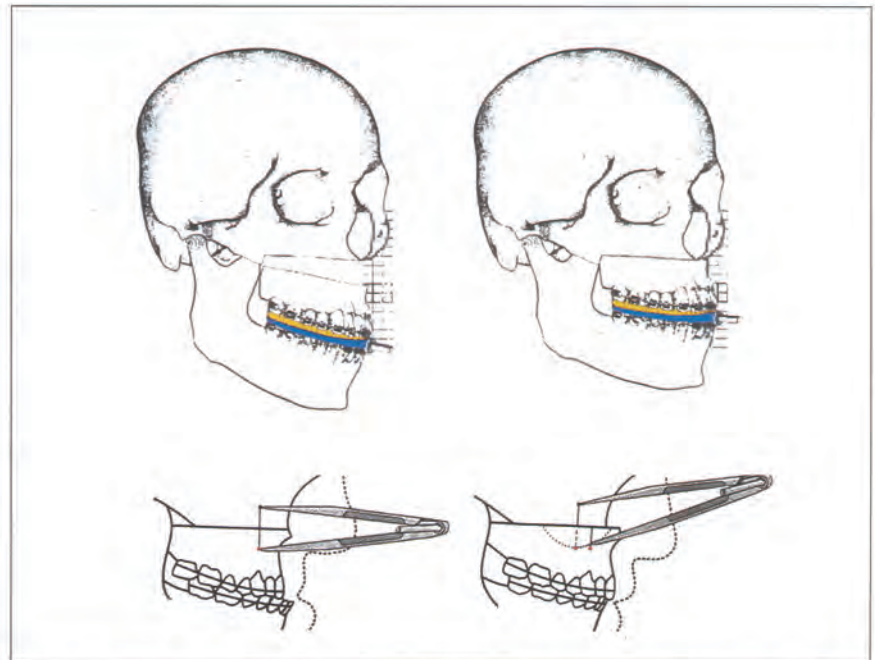


Abb. 18 Beim chirurgischen Eingriff ist eine Rotation des maxillo-mandibulären Komplexes nach kranial mit einer Verschiebung nach anterior verbunden (oben links und rechts); die Kontrolle der vertikalen Einstellung des zahntragenden Oberkieferkomplexes war insbesondere bei ausgeprägten Verlagerungen in der Sagittalen und ausgeprägten transversalen Schwenkungen bisher ungenau, denn bei Messungen mit einem Zirkel zwischen einem Referenzpunkt oberhalb der Osteotomieebene (schwarz dargestellt) und einem Referenzpunkt am bewegten Oberkiefer (rot dargestellt) bewegt sich der untere Referenzpunkt (unten links und rechts).

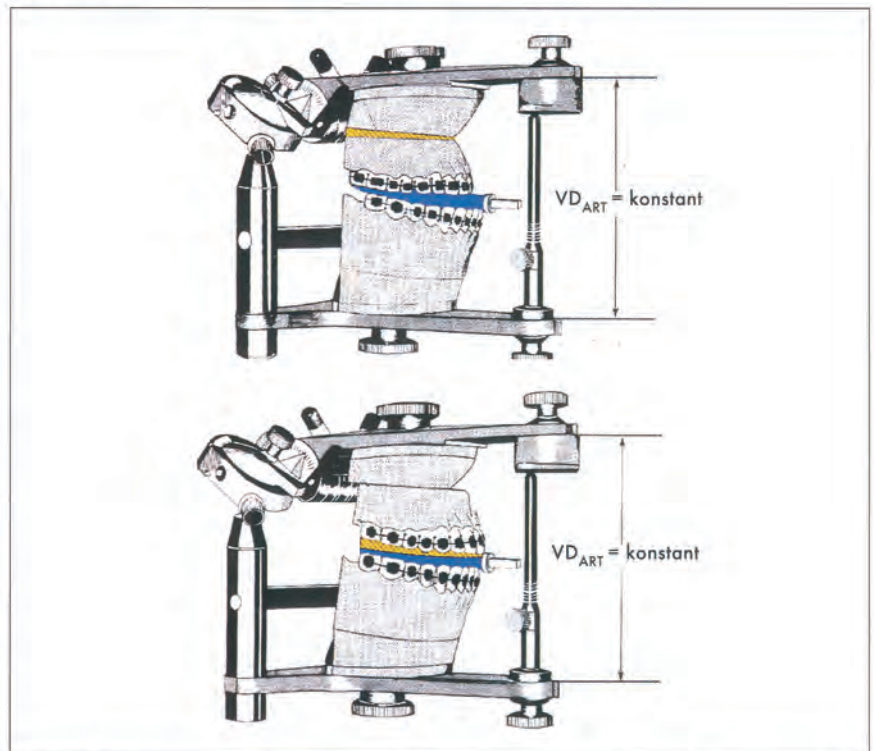


Abb. 19 Prinzip der Einstellung der Artikulatoren für die Herstellung der Operationssplinte zur Umstellung des Oberkiefers nach dem „3D-Doppelsplint-Verfahren“. Die Stützstiftlänge der Artikulatoren, die die prä- und postoperative Situation repräsentieren, ist jeweils konstant ($VD_{ART} = \text{konstant}$).

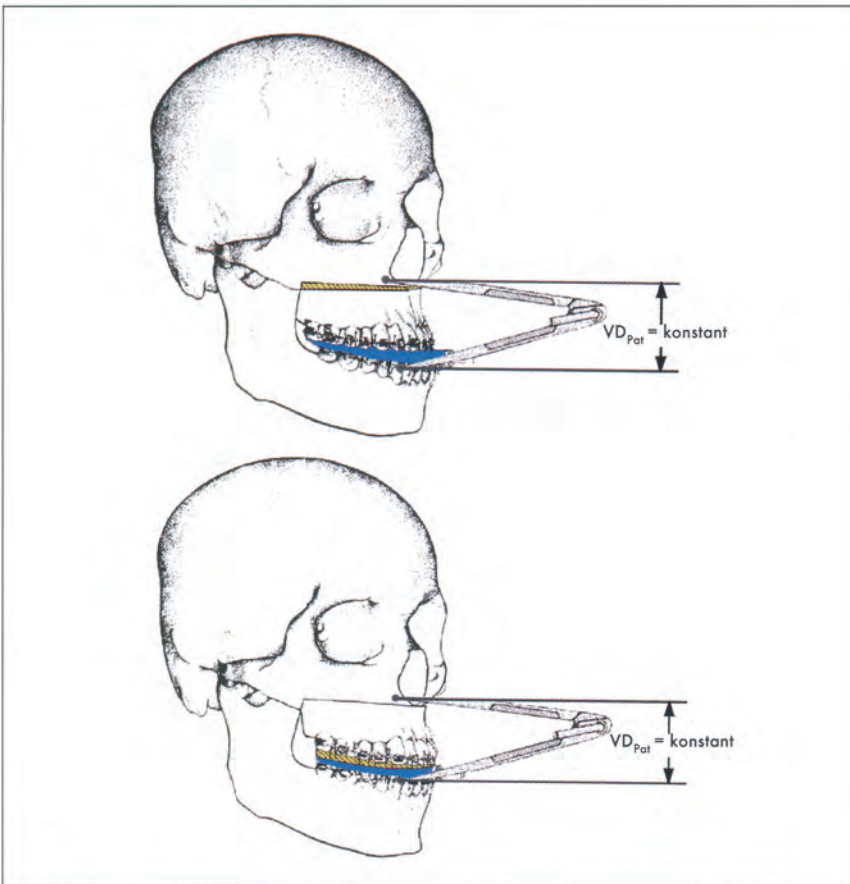


Abb. 20 Prinzip der Einstellung der Oberkiefers während des chirurgischen Eingriffes nach dem „3D-Doppelsplint-Verfahren“. Die Referenzstrecke im Zirkel ist in der prä- und postoperativen Situation konstant ($VD_{Pat} = \text{konstant}$).

Referenzstrecke in der postoperativen Situation muß exakt identisch mit der präoperativen Situation sein. Dann ist der Oberkiefer räumlich kontrolliert eingestellt. Der Operationssplint, der die Position des operierten Oberkiefers repräsentiert, ist hier gelb dargestellt (Abb. 21).

Herstellung des die Verlagerung des Unterkiefers repräsentierenden Operationssplintes

Der die geplante Position der Zahnbögen am Ende der Operation repräsentierende Splint wird abschließend in dem Artikulator hergestellt, der die Verlagerung des Unterkiefers wiedergibt. Dieser Splint ist hier rosa dargestellt und wird auch nach der Operation als postoperativer Splint für mehrere Wochen im Mund des Patienten belassen (Abb. 22).

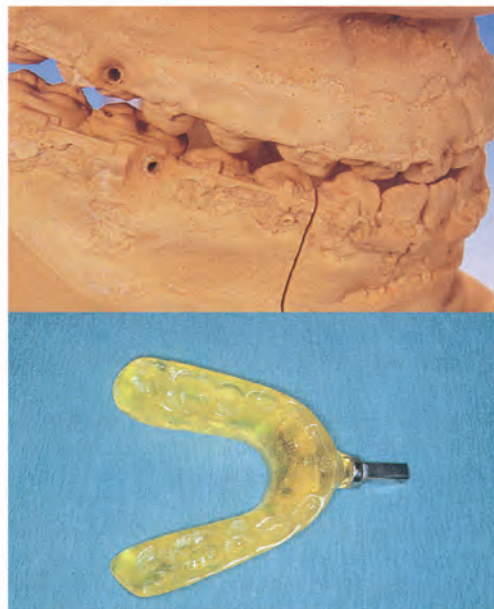

Abb. 21 Herstellung des Operationssplintes, der die gewünschte Position des Oberkiefers repräsentiert.

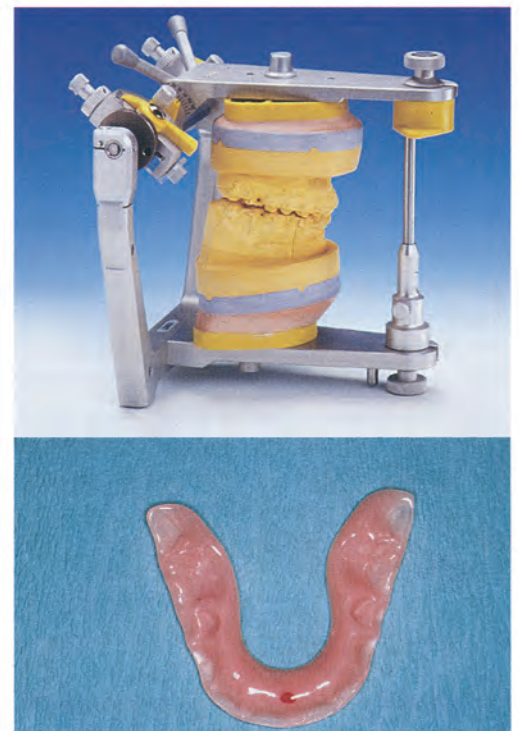

Abb. 22 Herstellung des Operationssplintes, der die gewünschte Position des Unterkiefers repräsentiert.

Diskussion

Bei der Modelloperation unter Anwendung des Modell-Repositionierungs-Instrumentes wird im Vergleich zu bisher angewandten Methoden eine besser kontrollierte Einstellung des zahntragenden Komplexes zur Bezugsebene möglich. Das zeitaufwendige Einzeichnen von Referenzlinien auf dem Sockel des Modells und das Sägen entlang dieser Linien entfallen. Damit verbunden ist eine Vereinfachung und Zeiterparnis bei der Modelloperation. Während des chirurgischen Eingriffes entfallen bei Umstellungsosteotomien des Oberkiefers aufwendige Messungen zur kontrollierten Einstellung des zahntragenden Komplexes; lediglich eine einzige Referenzstrecke ist konstant einzustellen. In Kombination mit den bewährten Göttinger Techniken zur intraoperativen Positionierung der Kondylen konnten beispielsweise die geplanten und während der Modelloperation eingestellten Verlagerungen des zahntragenden Oberkieferkomplexes durch den chirurgischen Eingriff mit einer Genauigkeit von ± 1 mm in der Vertikalen und Sagittalen auf den Patienten übertragen werden. Dies bedeutet eine weitere Optimierung der Patientenbehandlung.

Zusammenfassung

Wesentliche Bestandteile eines Verfahrens der gelenkorientierten kieferorthopädischen Chirurgie sind die korrekte Modellmontage im Artikulator, die räumlich kontrollierte Einstellung der Zahnbögen bei der Modelloperation, die exakte Herstellung der Operationssplinte und die genaue Übertragung der im Artikulator eingestellten Position der Zahnbögen mit Hilfe der Operationssplinte während des chirurgischen Eingriffes auf den Patienten. Die Operationssplinte dienen während des Eingriffes erstens dazu, vor der eigentlichen Durchtrennung der Kiefer die Kondylen in die gewünschte zentrische Position einzustellen, und zweitens erfüllen sie die Aufgabe, das zahntragende Segment des jeweils operierten Kiefers entsprechend der Planung dreidimensional in Relation zum Gegenkiefer und zum restlichen Schädel zu positionieren. Die gelenkorientierte Modellmontage im Artikulator, die Modelloperation mit räumlich kontrollierter Einstellung der zahntragenden Segmente und die Anfertigung der Operationssplinte im Rahmen des Göttinger Konzeptes zur gelenkorientierten kieferortho-

pädischen Chirurgie werden am Beispiel eines Patienten, der bimaxillär operiert wurde, beschrieben.

Schrifttum

1. Bell W H: Le Fort I osteotomy for correction of maxillary deformities. *J Oral Surg* 3: 412–421, 1975.
2. Bell W H, Proffit W R, White R P: Surgical correction of facial deformities. Saunders, Philadelphia, 1980.
3. Dal Pont G: L'osteotomia retromolare per al corruzione delle progenia. *Minerva Chir* 14: 1138–1141, 1959.
4. Drescher D, Holtkamp C, Gisbertz M: Die Herstellung von OP-Splints für die orthognathe Chirurgie. *Quintessenz Zahntech* 18: 507–517, 1992.
5. Ehmer U, Röhling J, Dörr K, Becker R: Calibrated double split cast simulations for orthognathic surgery. *Int J Adult Orthod Orthognath Surg* 33: 223–227, 1988.
6. Ehmer U, Röhling J, Klang K-D, Becker R: Ein kalibriertes Doppelsockelverfahren zur Modellsimulation in der chirurgischen Kieferorthopädie. *Dtsch Z Mund Kiefer Gesichtschir* 11: 59–66, 1987.
7. Epker B N, Fish L C: Dentofacial deformities. Integrated orthodontic and surgical correction. Vols I and II. Mosby, St Louis, 1986.
8. Erickson K L, Bell W H, Goldsmith D H: Analytical model surgery. In: Bell W H (ed) *Modern practice in orthognathic and reconstructive surgery*, Saunders, Philadelphia, 1992.
9. Ewers R: Die temporomandibulären Strukturen Erwachsener und die Reaktion auf operative Verlagerungen. Eine tierexperimentelle Studie an ausgewachsenen Cercopithecus-aethiops-Affen. *Z Stomatol* 81: 73–80, 1984.
10. Freihofer H P: Modellversuch zur Lageveränderung des Kieferköpfchens nach sagittaler Spaltung des Unterkiefers. *Schweiz Monatsschr Zahnheilkd* 87: 12–22, 1977.
11. Hunsuck E E: A modified intraoral sagittal splitting technic for correction of mandibular prognathism. *J Oral Surg* 26: 250–253, 1968.
12. Jäger A, Schwestka-Polly R, Engelke D: Korrektur von ausgeprägten Okklusionsstörungen durch kombiniert kieferorthopädisch-kieferchirurgische Maßnahmen. In: Ketterl W (Hrsg) *Deutscher Zahnärztekalendar 1994*, Hanser, München, 1994.
13. Jost-Brinkmann P-G, Schrunner H-U, Liokumowitsch M: Vorstellung eines Operationssimulationssystems (OSS) - Ein Beitrag zur Verbesserung von Modelloperationen. *Prakt Kieferorthop* 6: 89–96, 1992.

14. Jung D: Datentransfer zwischen Artikulator und FRS zur Erstellung von diagnostischem Set up und VTO im komplexen Behandlungsfall. *Inf Orthod Kieferorthop* 3: 383–395, 1988.
15. Krenkel C, Lixl G: Ein Modelloperationsgerät zur Planung und Simulation von OK- und UK-Osteotomien. *Zahnärztl Prax* 12: 471–473, 1991.
16. Kubein D, Luhr H G, Jäger A, Schauer H-W, von Ehrlich V: Diagnostik der Relation der Kiefergelenke zur Okklusion. Intraoperatives Kontrollverfahren zur Optimierung kieferorthopädisch-chirurgischer Eingriffe in Verbindung mit der Plattenosteosynthese. *Fortschr Kieferorthop* 48: 267–275, 1987.
17. Kubein-Meesenburg D: Die kraniale Grenzfunktion des stomatognathen Systems des Menschen. Hanser, München, 1985.
18. Kubein-Meesenburg D, Nägerl H: Basic principles of relation of anterior and posterior guidance in stomatognathic system. *Anat Anz* 171: 1–12, 1990.
19. Luhr H G: Skelettverlagernde Operationen zur Harmonisierung des Gesichtsprofils – Probleme der stabilen Fixation von Osteotomiesegmenten. In: Pfeifer G (Hrsg) *Die Ästhetik von Form und Funktion in der plastischen und Wiederherstellungschirurgie*, Springer, Berlin, 1985.
20. Luhr H G: Miniplate fixation of Le Fort I osteotomies. (Discussion to Rosen H M). *Plast Reconstr Surg* 78: 755, 1986.
21. Luhr H G: The significance of condylar position using rigid fixation in orthognathic surgery. *Clin Plast Surg* 16: 147–156, 1989.
22. Luhr H G, Jäger A: Indikation, Technik und Ergebnisse der bimaxillären Chirurgie. In: Schwenzer N (Hrsg) *Fortschr Kiefer Gesichtschir, Sonderband*, Thieme, Stuttgart, 1994.
23. Luhr H G, Kubein-Meesenburg D: Rigid skeletal fixation in maxillary osteotomies. Intraoperative control of condylar position. *Clin Plast Surg* 16: 157–163, 1989.
24. Luhr H G, Kubein-Meesenburg D, Schwestka-Polly R: Bedeutung und Technik der Kiefergelenkspositionierung bei der sagittalen Spaltung des Unterkiefers. *Fortschr Kieferorthop* 52: 66–72, 1991.
25. Luhr H G, Schauer W, Jäger A, Kubein-Meesenburg D: Formveränderung des Unterkiefers durch kieferorthopädisch-chirurgische Maßnahmen mit stabiler Fixation der Segmente. *Fortschr Kieferorthop* 47: 39–47, 1986.
26. Luhr H G, Schwestka R, Kubein-Meesenburg D: Intraoperative control of condylar position in maxillary osteotomies with rigid skeletal fixation. In: Bell W H (ed) *Modern practice in orthognathic and reconstructive surgery*, Saunders, Philadelphia, 1992.
27. McCance A M, Moss J P, James D R: Le Fort I maxillary osteotomy: is it possible to accurately produce planned pre-operative movements? *Br J Oral Maxillofac Surg* 30: 369–376, 1992.
28. McMillen L B: Border movements of the human mandible. *J Prosthet Dent* 27: 524–532, 1972.
29. Neubert J, Bitter K, Somsiri S: Refined intraoperative repositioning of the osteotomized maxilla in relation to the skull and TMJ. *J Craniofac Surg* 16: 8–12, 1988.
30. Obwegeser H: Zur Operationstechnik bei der Progenie und anderen Unterkieferanomalien. *Dtsch Zahn Mund Kieferheilkd* 23: 1–17, 1955.
31. Paulus G W: Der Einfluß unterschiedlicher Osteosyntheseformen auf das Kiefergelenk bei der Korrektur der mandibulären Progenie. *Dtsch Zahnärztl Z* 38: 717–721, 1983.
32. Proffit W R, White R P: *Surgical-orthodontic treatment*. Mosby, St Louis, 1991.
33. Rosen H M: Miniplate fixation of Le Fort I osteotomies. *Plast Reconstr Surg* 78: 748–754, 1986.
34. Schwestka R, Engelke D, Kubein-Meesenburg D: Condylar position control during maxillary surgery: the condylar positioning appliance and three-dimensional double splint method. *Int J Adult Orthod Orthognath Surg* 5: 161–165, 1990.
35. Schwestka-Polly R, Engelke D, Kubein-Meesenburg D: Application of the condylar positioning appliance in mandibular sagittal split osteotomies with rigid skeletal fixation. *Int J Adult Orthod Orthognath Surg* 7: 15–21, 1992.
36. Schwestka-Polly R, Röse D, Kuhnt D, Hille K-H: Application of the model-positioning appliance for three-dimensional positioning of the maxilla in cast surgery. *Int J Adult Orthod Orthognath Surg* 8, 25–31, 1993.
37. Schwestka-Polly R, Röse D, Kuhnt D, Walloschek W: Modelloperation und Herstellung von Operationssplinten im Rahmen der gelenkorientierten kieferorthopädischen Chirurgie mit der „Condylar-Positionierungs-Apparatur“. 1. Teil: Vorgehen bei Eingriffen am Unterkiefer. *Quintessenz Zahntech* 19: 389–402, 1993.
38. Schwestka-Polly R, Röse D, Kuhnt D, Walloschek W: Modelloperation und Herstellung von Operationssplinten im Rahmen der gelenkorientierten kieferorthopädischen Chirurgie mit der „Condylar-Positionierungs-Apparatur“. 2. Teil: Vorgehen bei Eingriffen am Oberkiefer. *Quintessenz Zahntech* 19: 487–499, 1993.
39. Sitzmann F: Klinische und tierexperimentelle Untersuchungen über Kiefergelenkveränderungen nach korrektiven Osteotomien bei Dysgnathien. *Fortschr Kiefer Gesichtschir* 26: 75–77, 1981.
40. Stanchina R, Ellis E III, Gallo W J, Fonseca R J: A comparison of two measures for repositioning the maxilla during orthognathic surgery. *Int J Adult Orthod Orthognath Surg* 3: 149–154, 1988.
41. Steinhäuser E W, Janson I M: *Kieferorthopädische Chirurgie – Eine interdisziplinäre Aufgabe*. Bd I. Quintessenz, Berlin, 1988.
42. Steinhäuser E W, Janson I M: *Kieferorthopädische Chirurgie – Eine interdisziplinäre Aufgabe*. Bd II. Quintessenz, Berlin 1994.
43. Van Sickels J E, Larsen A J, Triplett R: Predictability of maxillary surgery: A comparison of internal and external reference marks. *Oral Surg Oral Med Oral Pathol* 61: 542–545, 1986.

44. Wangerin K: Einzeitige bimaxilläre Korrektur extremer Fehlbisse - Vorbehandlung, Planung und Operationsmethode mit funktionsstabiler Fixierung im Ober- und Unterkiefer. Dtsch Z Mund Kiefer Gesichtschir 14: 424–432, 1990.
45. Wassmund M: Lehrbuch der praktischen Chirurgie des Mundes und der Kiefer. Barth, Leipzig, 1935.

Cast mounting, model surgery and splint fabrication for maxillary or bimaxillary surgery according to the Goettingen concept of orthognathic surgery with condylar position control

Summary

During model surgery the application of the model repositioning instrument allows a controlled and reproducible adjustment of the maxillary and the mandibular dental arches. Osteotomy lines at the base of the cast are not necessary. The application of advanced splint technologies, such as the three-dimensional

double splint method, for maxillary surgery, in combination with condylar position control during surgery enables an exact positioning of jaw segments as preplanned. Model surgery and actual surgery together represent a closed concept.

Zusammenfassung

Die kieferorthopädisch-kieferchirurgische Behandlung von erwachsenen Patienten mit schweren Dysgnathien stellt eine interdisziplinäre Aufgabe für Kieferorthopäden und Mund-, Kiefer- und Gesichtschirurgen dar. Um das geplante Operationsergebnis erhalten zu können, ist die Einstellung und der Erhalt der zentrischen Kondylenposition vor, während und nach dem chirurgischen Eingriff von wesentlicher Bedeutung. Dazu gehören präoperativ die korrekte Übertragung der zentrischen Kondylenposition und der Position der Zahnbögen zueinander vom Patienten in den Artikulator, die räumlich kontrollierte Umstellung der Zahnbögen bei der Modelloperation, die exakte Herstellung der Operationssplinte und die genaue Übertragung der im Artikulator eingestellten Position der Zahnbögen und der zentrischen Kondylenposition auf den Patienten während des chirurgischen Eingriffes. Im Folgenden soll insbesondere die gelenkorientierte Modellmontage im Artikulator, die Modelloperation mit räumlich kontrollierter Einstellung der zahntragenden Segmente mit dem Modell-Repositionierungs-Instrument und die Anfertigung der Operationssplinte nach dem 3D-Doppelsplint-Verfahren sowie das Prinzip der intraoperativen Umsetzung in Kombination mit Positionierungsplatten beschrieben werden. Dies erfolgt im Rahmen der Weiterentwicklung und Vereinheitlichung eines Konzeptes zur gelenkorientierten kieferorthopädischen Chirurgie.

Schlüsselwörter

Gelenkbezügliche kieferorthopädische Chirurgie · Modellmontage · Modell-Repositionierungs-Instrument · Operationssplinte · 3D-Doppelsplint-Verfahren

Abstract

Orthodontic-surgical treatment of adult patients with severe dento-skeletal deformities is an interdisciplinary approach of orthodontists and maxillofacial surgeons. To obtain the centric relation of the temporomandibular joints before, during and after orthognathic surgery its necessary to use the technique of condylar positioning. Important steps in this procedure are mounting the dental casts in a semiadjustable articulator, three-dimensionally controlled model surgery, fabrication of surgical splints and transfer of the desired position of the dental arches from the articulator to the patient during surgery. During model surgery the application of the model repositioning instrument allows a controlled and reproducible adjustment of the maxillary and the mandibular dental arches. The application of advanced splint technologies, such as the three-dimensional double splint method, for maxillary surgery, in combination with condylar positioning plates during surgical procedure enables an exact positioning of jaw segments as preplanned. Model surgery and actual surgery together represent a closed concept. The actual modification of the concept of orthognathic surgery with condylar positioning is presented.

Key words

Orthognathic surgery with condylar positioning · cast mounting · model repositioning instrument · surgical splints · three-dimensional double splint method

Institutsangaben

Abteilung für Kieferorthopädie, Medizinische Hochschule Hannover

Korrespondenzadresse

Prof. Dr. med. dent. Rainer Schwestka-Polly · Direktor der Abteilung Kieferorthopädie der Medizinischen Hochschule Hannover · Carl-Neuberg-Str. 1 · D-30625 Hannover · Tel.: 05 11/5 32-48 46 · Fax: 05 11/5 32-48 59 · E-mail: schwestka-polly.rainer@mh-hannover.de · Internet: <http://www.mh-hannover.de/kliniken/kfo>

Bibliografie

Inf Orthod Kieferorthop 2004; 36: 205–218 · © Georg Thieme Verlag KG
DOI 10.1055/s-2004-832448
ISSN 0022-0336

Indikation und biomechanisch-funktionelle Zielsetzung einer kieferorthopädisch-kieferchirurgischen Therapie

Die Therapie erwachsener Patienten mit ausgeprägten skelettalen und dento-alveolären Fehlstellungen sowie Einschränkungen der Kaufunktion gehört heutzutage zu den Standardaufgaben von Kieferorthopäden und Mund-, Kiefer- und Gesichtschirurgen. Durch eine interdisziplinäre Behandlung wird neben der neuen Zuordnung der Kiefer und Zähne und somit der Verbesserung der Kaufunktion und Phonetik auch eine Verbesserung der fazialen Ästhetik erreicht (Abb. 1).

Die Indikation zu einer Kombinationstherapie ist dann gegeben, wenn ausgeprägte Dysharmonien der skelettalen und dentalen Relationen sowie der Weichteilmorphologie bestehen. Dabei handelt es sich z. B. im Bereich der Zahnbögen um sagittale Abweichungen von 7 mm oder mehr, um vertikale Abweichungen von 5 mm oder mehr sowie um transversale Abweichungen von 5 mm oder mehr. In der Regel besteht eine Kombination aus Abweichungen in mehreren Ebenen. Im skelettalen Bereich liegen dann ausgeprägte maxilläre bzw. mandibuläre Pro- oder Retrognathien vor, ausgeprägt basal offene oder tiefe Relationen oder skelettale Kompressionen der Maxilla bzw. skelettal bedingte Asymmetrien oder Kombinationen aus diesen. Die hier als Richtwerte angegebenen Abweichungen sind im Vergleich zu den in der Literatur angegebenen [1, 2] relativ gering. Bei der Planung und Durchführung einer Therapie resultieren daraus Verlagerungsstrecken für die Operation, die intraoperativ gut umsetzbar sind. Außerdem folgt daraus eine hohe Stabilität des erreichten Ergebnisses [3].

Das Ziel der kieferorthopädischen Therapie ist, ebenso wie bei jeder kieferorthopädischen Behandlung, die zentrische Okklusion mit neutraler Zuordnung der Front- und Seitenzähne in Übereinstimmung mit der zentrischen Kondylenposition bei harmonischer neutraler skelettaler Relation. Dafür wurden umfassende, biomechanisch begründete Konzepte in Statik und Dynamik abgeleitet [4, 5]. In idealer Weise sollen in zentrischer Okklusion

die Schneidekanten der unteren Inzisivi am Übergang der palatinalen Konvexität zur palatinalen Konkavität der oberen Inzisivi positioniert sein. Im Idealfall ist der Kondylus bei zentrischer Okklusion am Übergang der Fossa temporalis zur Protuberantia articularis positioniert. Jeder Zahnkontakt ist als ein Gelenk anzusehen und damit ist das Kiefergelenk als das „distalste Paar der Okklusion“ zu betrachten.

Konzept einer gelenkbezüglichen kieferorthopädisch-chirurgischen Behandlung

Um bei der Therapie von Patienten mit ausgeprägten Dysgnathien das beschriebene biomechanisch-funktionelle Ziel erreichen zu können, wurde in der Göttinger Klinik vor etwa zwanzig Jahren in enger Zusammenarbeit zwischen Kieferorthopäden und Kieferchirurgen das Behandlungskonzept zur gelenkbezüglichen kieferorthopädisch-kieferchirurgischen Therapie entwickelt [6–10].

Nach der prächirurgischen Kieferorthopädie zur Ausformung der Zahnbögen von Ober- und Unterkiefer mit einer festsitzenden Apparatur folgt in der zweiten Behandlungsphase die operative Umstellung des jeweiligen zahntragenden Komplexes. Die Umstellung des zahntragenden Oberkieferkomplexes geschieht dabei in den meisten Fällen nach einer Osteotomie auf Le Fort I-Ebene [11–13]. Der zahntragende Unterkieferkomplex wird nach einer sagittalen Spaltung des Unterkiefers in die geplante Position eingestellt [14–17]. Eine zunehmende Anzahl von Operationen wird gleichzeitig in beiden Kiefern durchgeführt [18, 19]. Nach jeder Umstellungsosteotomie erfolgt eine funktionsstabile Osteosynthese: Sowohl bei Oberkieferosteotomien als auch bei Unterkieferosteotomien wird der jeweilige Osteotomiespalt durch eine Osteosyntheseplatte überbrückt, die durch vier selbstschneidende Schrauben auf jeder Seite fixiert wird (z. B. Miniplatten-System bzw. Panfix-System nach Luhr, Fa. Stryker-Leibinger, Freiburg, Deutschland). Eine postoperative intermaxilläre Immobilisation entfällt. Die neue dentale Zuordnung wird über einen Postoperationssplint und lockere Führungsgummizüge gesichert, die entgegen der ursprünglichen Anomalie ihren Zug ausüben. Mit dem Eingriff der kieferorthopädischen Chirurgie werden die knöchernen Basen von Ober- und Unterkiefer in ihrer Anordnung harmonisiert. Dies erfolgt gegebenenfalls zur Profilharmonisierung in Kombination mit einer Kinnosteotomie. Nach der Operation erfolgt eine postchirurgische kieferorthopädische Therapie von Restaufgaben im Rahmen der Gesamtbehandlung. Dabei werden geringe noch verbliebene Fehlstellungen der Zähne behoben, und die Kaumuskulatur wird mit Hilfe von intermaxillären Gummizügen entgegen der Richtung der ursprünglichen Anomalie unterstützt, sich an die neue Position der Kiefer zu adaptieren.

Eine Besonderheit einer gelenkbezüglichen Therapie im Vergleich zu anderen Vorgehensweisen ist die Einstellung und der Erhalt der zentrischen Kondylenposition vor, während und nach dem kieferchirurgischen Eingriff: Intraoperativ werden bei der sagittalen Spaltung des Unterkiefers nach der Osteotomie die Zahnbögen über den Operationssplint exakt in der geplanten neuen Position einander zugeordnet. In dieser Phase der Operation ist aber das proximale Segment mit dem Kiefergelenkkopf in

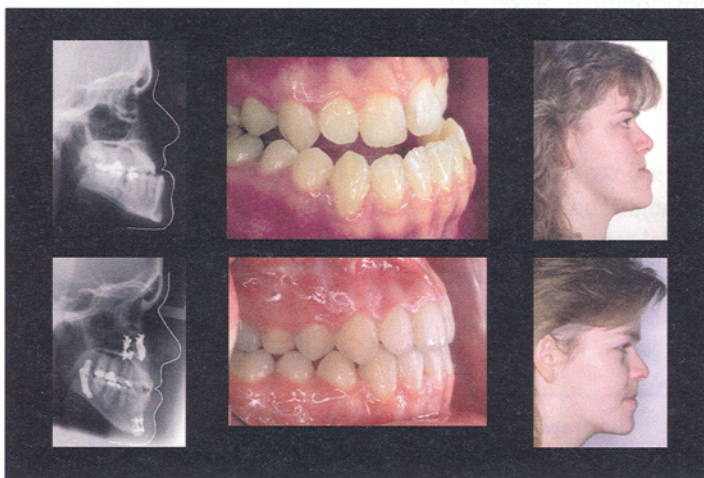


Abb. 1 Seitliches Fernröntgenbild, intraorale und extraorale Ansicht der Patientin C. L. mit maxillärer Retrognathie und mandibulärer Prognathie vor Beginn der kieferorthopädisch-kieferchirurgischen Behandlung (oben links, Mitte und rechts); entsprechende Ansichten nach Abschluss der Kombinationsbehandlung mit Umstellungsosteotomie auf Le Fort I-Ebene, sagittaler Spaltung des Unterkiefers und Kinnkorrektur (unten links, Mitte und rechts).

allen drei Dimensionen frei beweglich. Es kann daher unbeabsichtigt und vom Operateur unbemerkt in einer falschen Position zum Os temporale eingestellt werden, zumal die manuelle Einstellung in zentrischer Kondylenposition ohne Kontrollvorrichtungen durch die Narkose und Muskelrelaxation erschwert ist [20]. Außerdem treten wegen der Parabelform des Unterkiefers nach der Verlagerung des zahntragenden Segmentes zwischen diesem und dem gelenknahen Segment Spalten und Stufen auf, deren Größe bei der Operationsplanung schwer abzuschätzen ist [21]. Da die zentrische Kondylenposition vor und nach der Operation identisch erhalten werden muss, sind diese auftretenden Spalten zu erhalten, das unerwünschte Aufeinanderpressen der Osteotomieflächen und damit eine Positionsänderung des Kiefergelenkkopfes zum Os temporale zu vermeiden. Bei einer intraoperativen falschen Zuordnung zwischen dem proximalen und distalen Segment ohne Kontrolle der Kondylenposition erfolgt die Osteosynthese der Segmente in einer falschen Position zueinander. Eine falsche intraoperative Positionierung des jeweiligen Kiefergelenkkopfes führt postoperativ dann zu unerwünschten dreidimensionalen Fehlstellungen von Ober- und Unterkieferzahnbogen zueinander. Beispielsweise kommt es nach einer unbeabsichtigten intraoperativen Verlagerung der Kiefergelenkköpfe nach anterior und kaudal postoperativ zu einer dentalen Distalbisslage und zu einem frontal offenen Biss. Weiter kann eine intraoperative Fehlpositionierung des Kiefergelenkkopfes postoperativ auch pathologische Veränderungen der Kiefergelenkstrukturen hervorrufen [22, 23]. Mögliche Fehleinstellungen sind insbesondere bei Anwendung der stabilen Osteosynthese schwer oder gar nicht zu beheben. Ebenso ist auch bei der operativen Umstellung des gesamten zahntragenden Oberkieferkomplexes auf der Le Fort I-Ebene der Erhalt der zentrischen Position der Kondylen zu kontrollieren. Nach der Osteotomie wird der Oberkiefer mobilisiert und über einen Operationssplint in die neue dentale Situation eingestellt. Der maxillo-mandibuläre Komplex wird dann manuell im Kieferwinkelbereich unterstützt und in die postoperative Position rotiert [24]. Dabei ist auch hier zu beachten, dass die zentrische Position des Kiefergelenkkopfes zum Os temporale bei neutraler zentrischer Okklusion erhalten werden muss. Erfolgt aber beispielsweise eine Verschiebung der Kondylen nach kaudal und anterior, so wird der zahntragende Oberkieferkomplex in einer falschen Position zum restlichen Schädel zugeordnet, und es kommt nach Abschluss der Operation bei dann wieder zentrischer Kondylenposition analog zu der Situation bei Umstellungsosteotomien des Unterkiefers zu einem frontal offenen Biss und zu einem Distalbiss. Auch diese Problematik bei Umstellungsosteotomien des zahntragenden Oberkieferkomplexes ist bekannt [25–31].

Um zu gewährleisten, dass die zentrische Kondylenposition während der Operation reproduzierbar eingestellt werden kann, wurde von Luhr und Kubein-Meesenburg sowie von Mitarbeitern der Abteilungen Kieferorthopädie und Mund-, Kiefer- und Gesichtschirurgie der Göttinger Klinik die Technik der Kiefergelenkpositionierung entwickelt: Bei sagittalen Spaltungen des Unterkiefers wurde die Anwendung eines Operationssplintes mit zwei Reihen von Impressionen auf seiner Unterseite, die jeweils die prä- und die postoperative Position des Unterkiefers repräsentieren, in Kombination mit speziellen Positionierungsplatten vom lateralen Anteil des aufsteigenden Unterkieferastes zum Operationssplint beschrieben. Zur Positionskontrolle der Kiefergelenke bei Le Fort I-Osteotomien des Oberkiefers wurde eine Methode unter Anwendung eines Operations-Gesichtsbogens entwickelt. Bei bimaxillären Eingriffen wurden Positionierungsplatten vom lateralen Anteil des aufsteigenden Unterkieferastes zum lateralen Anteil des Jochbeins angewandt.

Im Folgenden soll die Fortentwicklung und Vereinheitlichung der Technik der Kiefergelenkpositionierung, insbesondere bei der Operationssimulation und während des kieferchirurgischen Vorgehens beschrieben werden. Dabei wird sowohl bei uni- als auch bei bimaxillären Eingriffen dasselbe Vorgehen bei der Kiefergelenkpositionierung gewählt. Die Prinzipien dieses Vorgehens wurden bereits 1990 und 1992 im Rahmen einer Studie unter Anwendung einer speziellen Vorrichtung zur Kiefergelenkpositionierung (Condylar positioning appliance) beschrieben [32, 33] und werden jetzt für die generelle Anwendung von Positionsplatten für die Kiefergelenkpositionierung dargestellt.

Prinzip des weiterentwickelten Konzeptes der Kiefergelenkpositionierung

Das Prinzip des aktuellen Konzeptes der Kiefergelenkpositionierung besteht darin, dass für isolierte Osteotomien auf Le Fort I-Ebene, für isolierte sagittale Spaltungen des Unterkiefers und für bimaxilläre Eingriffe Operationssplinte mit jeweils einer Impressionsreihe des jeweiligen Zahnbogens im Ober- und Unterkiefer, so genannte Einzelsplinte, angefertigt werden (Abb. 2a). Diese werden in Kombination mit jeweils einer Positionierungsplatte vom lateralen Anteil des aufsteigenden Unterkieferastes zum lateralen Anteil des Jochbeins jeder Seite intraoperativ eingesetzt (Abb. 2b).

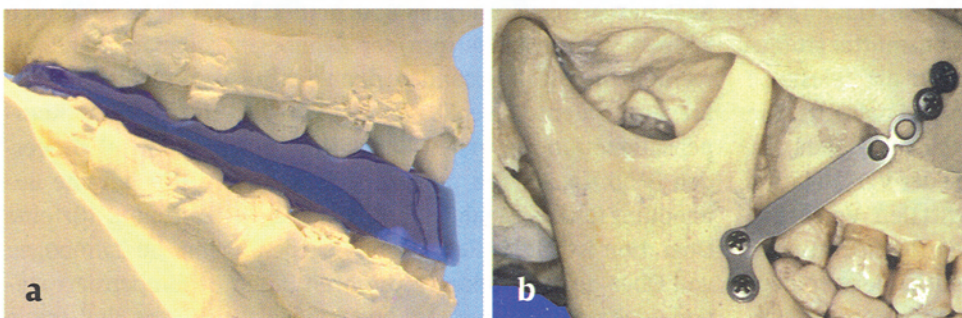


Abb. 2 Einzelsplint zur Anwendung bei Osteotomien des Ober- oder des Unterkiefers oder beider Kiefer (a). Positionierungsplatte zur Einstellung der zentrischen Kondylenposition bei Osteotomien des Ober- oder des Unterkiefers oder beider Kiefer im Bereich der Lateralflächen des aufsteigenden Unterkieferastes und des Jochbeines – die Positionierungsplatte wird ebenso wie die intraoperative intermaxilläre Immobilisierung am Ende der Operation entfernt (b).

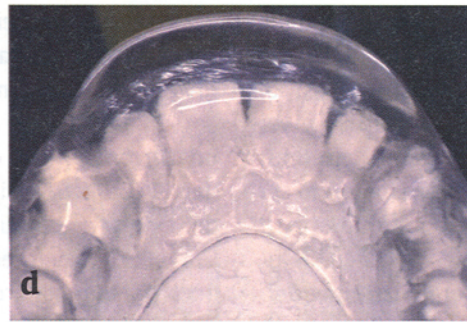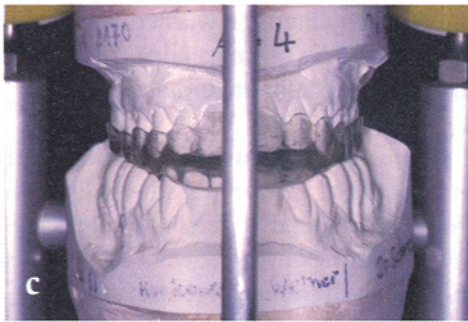
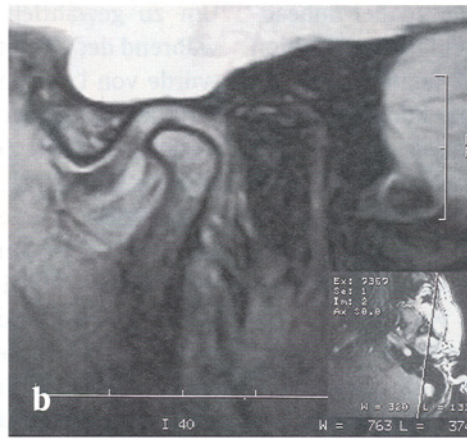
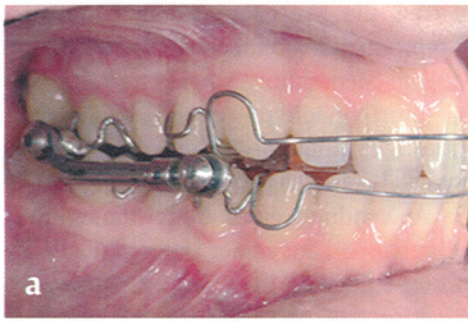


Abb. 3 Vario-Platte bestehend aus einer kieferorthopädischen Platte für den Ober- und Unterkiefer verbunden mit Herner Führungsteleskopen® nach Hinz und Adamik (a). Magnet-Resonanz-Tomogramm mit Anteriorverlagerung des linken Diskus (b). Aufbisschiene im Oberkiefer mit Front-Eckzahn-Führung (c). Front-Eckzahn-Führung der Aufbisschiene in Aufsicht (d).

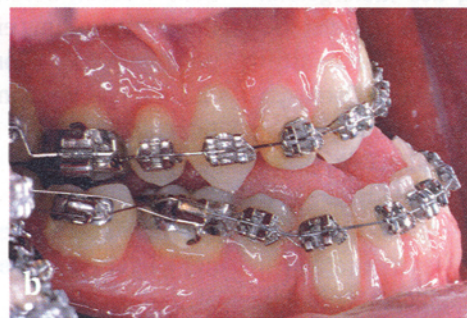
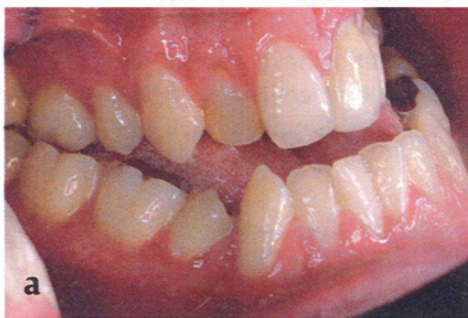
Abb. 4 Intraoraler Befund vor einer kieferorthopädisch-kieferchirurgischen Behandlung (a). Befund nach prächirurgischer kieferorthopädischer Behandlung mit dento-alveolärer Dekompensation (b).

Vorbehandlung zur Einstellung der zentrischen Kondylenposition

Bei Patienten, bei denen Abweichungen der Zuordnung des Komplexes von Kondylus, Diskus und Schädelbasis bestehen und bei denen auch klinisch Funktionsstörungen der Kiefergelenke festzustellen sind, ist eine Vorbehandlung zur Einstellung der zentrischen Kondylenposition indiziert. Beispielsweise kann der Unterkiefer mit Hilfe von Vario-Platten [34, 35] in eine mehr anteriore Position gebracht werden (Abb. 3a). Dies ist beispielsweise bei einer anterioren Diskusverlagerung indiziert (Abb. 3b). Bei Vario-Platten handelt es sich um kieferorthopädische Platten im Ober- und Unterkiefer mit typischen Halteelementen. Als verbindendes Element enthalten sie Herner Führungsteleskope® nach Hinz und Adamik (Fa. Scheu-Dental, Iserlohn, Deutschland), die in ihrer Ausgangslänge mit Hilfe einer Protrusionsmutter stufenlos zu verstellen sind. Die Befestigungsteile für die Teleskope werden an Adamsklammern bei 16, 26, 34 und 44 befestigt. Die Platte im Oberkiefer wird zur Abstützung des Unterkiefers mit einem zirkulären Aufbiss angefertigt. Mit Hilfe der Vario-Platten ist eine Zuordnung der Zahnbögen in der Sagittalen, Vertikalen und Transversalen millimetergenau nach den therapeutischen Erfordernissen möglich. Außerdem ist es möglich, die therapeutische Position des Unterkiefers unter klinischer Kontrolle im

Mund des Patienten zu verändern. Neben der Anwendung von Vario-Platten ist auch eine Anwendung einer Aufbisschiene im Oberkiefer mit Front-Eckzahnführung [36, 37] denkbar (Abb. 3c, d). Die Durchführung der beschriebenen Maßnahmen kann vor Beginn der kieferorthopädisch-kieferchirurgischen Therapie indiziert sein und bei Bedarf auch vor dem operativen Eingriff.

Prächirurgische kieferorthopädische Behandlung

In der ersten Phase einer kombinierten kieferorthopädisch-kieferchirurgischen Behandlung (prächirurgische Kieferorthopädie) werden die Zahnbögen von Ober- und Unterkiefer mit einer festsitzenden Apparatur so ausgeformt, dass die einzelnen Zähne nahezu regelrecht auf ihren knöchernen Basen stehen. Dadurch können die Abweichungen der Zahnbögen zueinander größer werden. Dies ist insbesondere dann der Fall, wenn skelettale Diskrepanzen dento-alveolär kompensiert waren und diese Kompensationen in der ersten Behandlungsphase aufgehoben werden (Abb. 4a, b). Die prächirurgische kieferorthopädische Behandlungsphase ist abgeschlossen und der Zeitpunkt für eine Operation ist in der Regel dann gegeben, wenn die Zahnbögen von Ober- und Unterkiefer auf ihren Basen dekompensiert stehen, weitgehend kongruent zueinander ausgeformt sind sowie

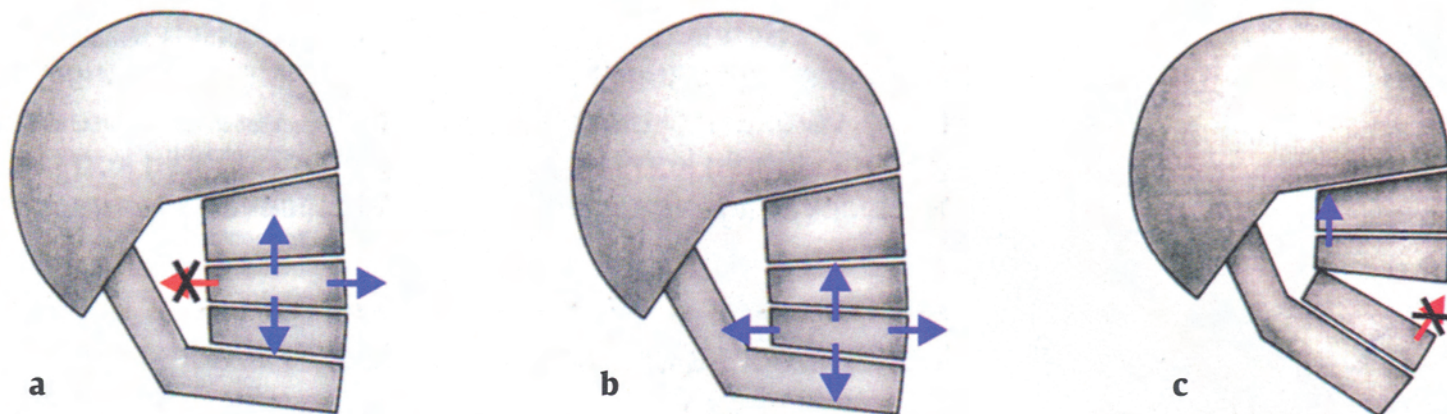


Abb. 5 Möglichkeiten der Verlagerung des zahntragenden Oberkieferkomplexes (a). Möglichkeiten der Verlagerung des zahntragenden Unterkieferkomplexes (b). Indikation zur Operation des Oberkiefers bei einer skelettal offenen Relation (c). Überlagerung von Fernröntgenseitenbildern vor und nach einer Umstellungsosteotomie bei einer skelettal offenen Relation (d).

rrior und auch nach posterior verlagert werden. In der Vertikalen kann er um wenige Millimeter nach kranial und kaudal verlagert werden (Abb. 5b).

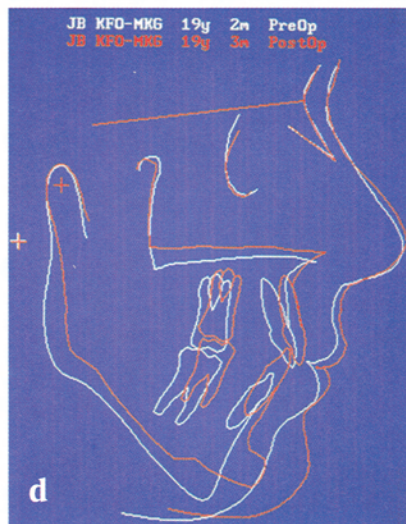Bezogen auf die Vertikale ist bei einer basal offenen Relation eine Operation im Unterkiefer wegen möglicher mangelnder Langzeitstabilität eher zurückhaltend zu betrachten. Im Rahmen des hier beschriebenen Konzeptes sollte in einer solchen Situation geplant werden, den Zahnbogen des Oberkiefers im dorsalen Bereich um bis zu 5 mm nach kranial zu verlagern und damit die Okklusionsebene zu schwenken (Abb. 5c). Je nach therapeutischen Erfordernissen ist es auch möglich, dass der obere Zahnbogen dabei im anterioren Bereich nach kranial verlagert wird, aber weniger als im posterioren Bereich; der Unterkiefer kann dann nach anterior und kranial nachrotieren (Abb. 5d). Die Größe der hier beschriebenen Verlagerungstrecken korrespondiert direkt mit der Größe der Abweichungen, die für die Indikationsstellung zu einer kombinierten kieferorthopädisch-kieferchirurgischen Therapie angegeben wurden. Die Verlagerungstrecken werden im Bereich der Inzisalknate eines mittleren Schneidezahnes sowie im Bereich des mesiobukkalen Höckers des ersten bzw. zweiten Molarens der rechten und linken Seite geplant. Eine Überkorrektur in der Sagittalen oder Vertikalen im Bereich der Okklusion erfolgt nicht, da dadurch das geschlossene Konzept der geplanten Zuordnung der skelettalen und dentalen Strukturen sowie der Strukturen des Kiefergelenkes durchbrochen würde.

Bezugsebene zur dreidimensionalen Operationssimulation

Um intraoperativ das gewünschte Therapieergebnis erreichen zu können, ist für die Operationssimulation und das intraoperative Vorgehen eine reproduzierbare Bezugsebene erforderlich. Als Bezugsebene wird die Scharnierachsen-Orbital-Ebene gewählt. Sie ist am Patienten, an Fotos des Patienten und am seitlichen Fernröntgenbild reproduzierbar aufzufinden (Abb. 6a, b) und kann mit Hilfe des Anatomischen Transferbogens (Fa. SAM, Gauting, Deutschland) hinreichend genau festgelegt werden [38].

Modellmontage im Artikulator

Mit Hilfe des Anatomischen Transferbogens werden die Modelle von Ober- und Unterkiefer in einem halbindividuell justierbaren Artikulator montiert. Das Oberkiefermodell wird dann beispielsweise am Oberteil des Artikulators SAM 3 montiert (Fa. SAM, Gauting, Deutschland, Abb. 6c). Dazu können die Modelle mit Hilfe eines Magnet-Splitcastformers (Fa. SAM, Gauting, Deutschland) für die Aufnahme im Artikulator vorbereitet werden [39].



insbesondere im Front-Eckzahn-Bereich und im Bereich der endständigen Molaren harmonisch zueinander passen. Dies wird klinisch und anhand von Modellen geprüft. Die regelrechte Stellung der Zähne auf ihren Basen ist Voraussetzung dafür, dass die Zahnbögen nach der Umstellungsosteotomie in einer biomechanisch korrekten Okklusion zueinander stehen. Ist dies der Fall, erfolgt die Operationsplanung unter Berücksichtigung der Weichteilmorphologie. Grundsätzlich bleibt die festsitzende kieferorthopädische Apparatur während des gesamten Behandlungsablaufes, also auch während der Operation, im Mund des Patienten.

Umstellungsosteotomie

In der zweiten Behandlungsphase (Umstellungsosteotomie) wird der zahntragende Komplex des Ober- oder Unterkiefers oder beider Kiefer dreidimensional kontrolliert unter besonderer Berücksichtigung der Zentrik im Bereich der Kiefergelenke in die geplante Position bezüglich der Schädelbasis operativ eingestellt.

Planung von Verlagerungstrecken

Der Zahnbogen des Oberkiefers kann in der Sagittalen ca. 7 mm nach anterior verlagert werden, eine Rückverlagerung des zahntragenden Oberkieferkomplex sollte wegen der Nähe zum Pterygoid sehr zurückhaltend geplant werden (Abb. 5a). Der Zahnbogen des Unterkiefers kann in der Sagittalen ca. 7 mm nach ante-

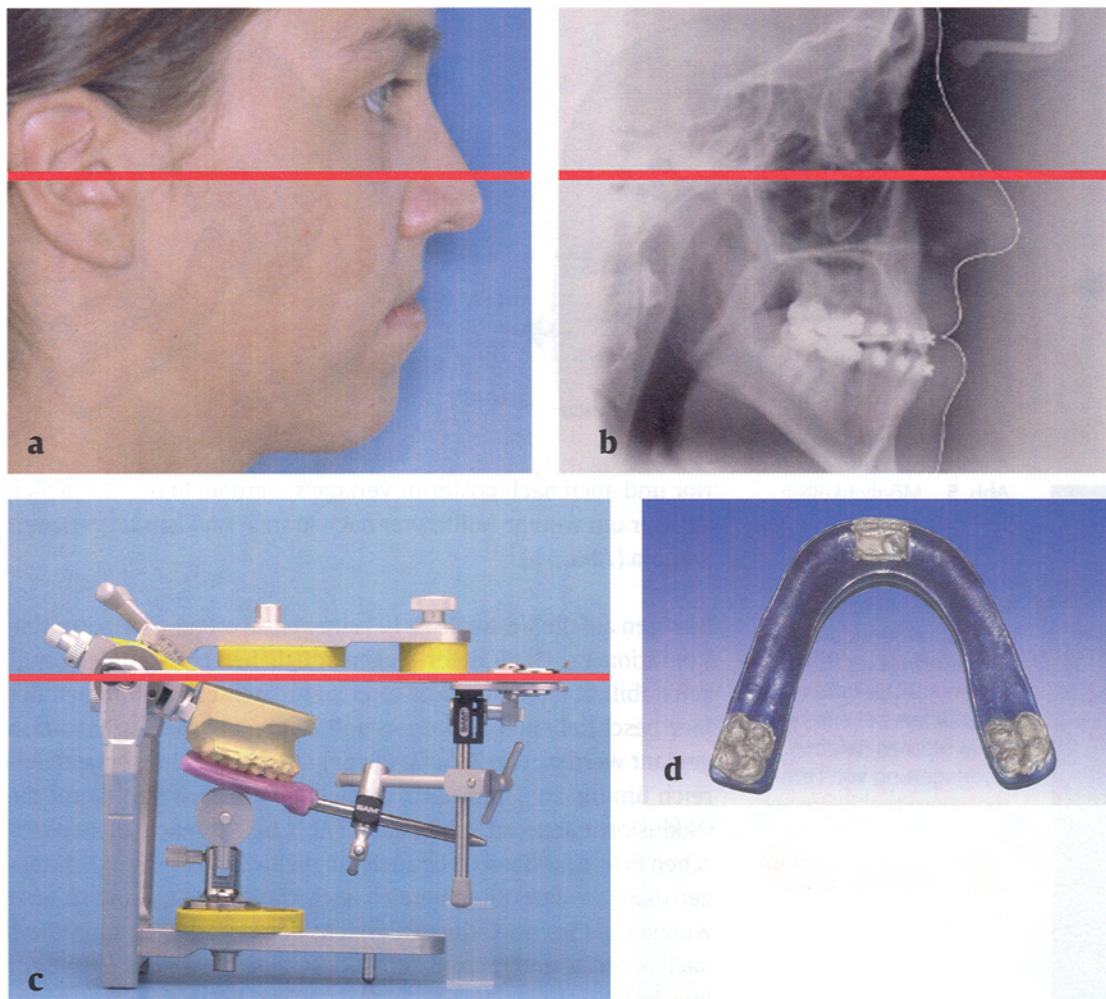


Abb. 6 Scharnierachsen-Orbital-Ebene als Bezugsebene am Foto (a). Scharnierachsen-Orbital-Ebene als Bezugsebene am Fernröntgen-seitenbild (b). Scharnierachsen-Orbital-Ebene als Bezugsebene bei der Artikulatoremontage des Oberkiefermodells (c). Unterseite eines Zentrikregistrates mit einer Basis aus Kunststoff und Stops aus Aluwachs zur Artikulatoremontage des Unterkiefermodells (d).

Bei Patienten mit schweren Dysgnathien bestehen häufig ausgeprägte dreidimensionale Diskrepanzen zwischen der Lage des Ober- und des Unterkieferzahnbogens zueinander. Beispielsweise findet man bei diesen Patienten speziell im Frontzahnbereich große sagittale Stufen sowie ausgeprägte offene oder tiefe Relationen. Beim Übertragen der zentrischen Kondylenposition vom Mund des Patienten in den Artikulator kann sich bei der Montage ein Zentrikregistrat mit einer Basis aus Wachs oder Metallfolie aufgrund der beschriebenen Diskrepanzen leicht verbiegen. Um diesen Fehler zu vermeiden, wird für die Montage des Unterkiefers im zahntechnischen Labor eine stabile Basis aus selbstpolymerisierendem Kunststoff vorbereitet. Zur Herstellung der Basis wird das Unterkiefermodell zunächst nur provisorisch mit Hilfe eines Wachsbisses im Artikulator mit Gips fixiert. Die Oberseite der Basis wird ausgearbeitet und poliert. Auf der Unterseite werden die Impressionen zurückgeschliffen. Die Unterseite wird nicht poliert. Das Unterkiefermodell wird aus seiner provisorischen Befestigung im Artikulator gelöst. Die Kunststoffbasis für das Zentrikregistrat wird im Mund des Patienten auf die Oberkieferzahnreihe aufgesetzt, und die Passform wird kontrolliert. Gegebenenfalls werden Vorkontakte auf der Unterseite mit Okklusionsfolie markiert und schonend eingeschliffen. Auf der Unterseite werden drei Stops, beispielsweise aus Aluwachs aufgebracht (Aluwax Dental Products, Grand Rapids, USA). Das Zentrikregistrat wird im Mund des Patienten genommen (Abb. 6d). Dabei wird mit Hilfe des Daumens, des Zeige- und des Mittelfingers der rechten Hand, die im Bereich des Kinns den Unterkiefer

umfassen, darauf geachtet, dass der Unterkiefer keine Exkursionsbewegungen ausführt, sondern dass der Unterkiefer bei geringen Mundöffnungs- und Mundschließbewegungen in einer reproduzierbaren Position im Bereich der Kondylen gehalten wird. Nachdem das Zentrikregistrat in dieser Weise genommen worden ist, wird das Unterkiefermodell mit dem Zentrikregistrat dem Modell des Oberkiefers zugeordnet und am Artikulator unter Anwendung eines Magnet-Splitcast mit Gips befestigt. Damit sind die Modelle von Ober- und Unterkiefer exakt in zentrischer Kondylenposition bezüglich der Scharnierachsen-Orbital-Ebene montiert. Anschließend werden die drei Stops aus Wachs von der Unterseite des Zentrikregistrates entfernt, und es werden die Impressionen des Unterkieferzahnbogens in selbstpolymerisierendem Kunststoff eingebracht. Die Passform des so angefertigten Zentriksplintes wird im Mund des Patienten überprüft. Anschließend wird mit Hilfe des Zentriksplintes ein zweites Modellpaar kreuzweise im Artikulator montiert. Das erste Modellpaar verbleibt im ersten Artikulator [8], das zweite Modellpaar wird in einem zweiten Artikulator montiert, und hier erfolgt die Modelloperation [40–46]. Um die Zuordnung der Zähne von Ober- und Unterkieferzahnbogen exakt beurteilen zu können, kann das Unterkiefermodell als Sägemodell mit einem Frontzahnsegmente und zwei Seitenzahnsegmenten gestaltet werden, und diese Segmente können zur Kontrolle der Okklusion in der Zentrik und bei Exkursionsbewegungen des Unterkiefers entfernt und wieder eingesetzt werden.




Abb. 7 Ansicht des Modell-Repositionierungs-Instrumentes von der Seite mit den Messspitzen I, II und III; hier montiert am Artikulator SAM 3 (a). Ansicht des Modell-Repositionierungs-Instrumentes von vorn.

Charakteristika des Modell-Repositionierungs-Instrumentes

Bei der Modelloperation haben sich Messungen mit einem Lineal auf dem Sockel des Gipsmodells oberhalb der Zahnreihe sowie Sägeschnitte entlang einer geplanten Osteotomieinie als nicht genügend exakte Methode für die Positionierung der zahntragenden Komplexe der Kiefer erwiesen. Insbesondere im Bereich des Zahnbogens des Oberkiefers werden in der Literatur im Extremfall Abweichungen der tatsächlichen von der geplanten Position in der Vertikalen von 5,5 mm und in der Sagittalen von 3,8 mm beschrieben [47]. Dies gilt vor allem, wenn der Oberkiefer in mehreren Dimensionen zugleich umgestellt wird. Beispielsweise bewegt sich die Inzisalkante eines oberen Schneidezahnes bei einer dorsalen Hochverlagerung des zahntragenden Komplexes ungewollt nach posterior. Um dieses Problem zu lösen, wurde eine Vorrichtung für eine exakte Modelloperation entwickelt [48], im Routinebetrieb eingesetzt und modifiziert. Diese Vorrichtung steht jetzt als Modell-Repositionierungs-Instrument zur Verfügung.

Das Modell-Repositionierungs-Instrument (Fa. SAM, Gauting, Deutschland) wird anstelle des Inzisaltisches am Artikulatoroberteil eines halbindividuell oder voll justierbaren Artikulators befestigt. Anstelle des Inzisaltstiftes wird am Artikulatorunterteil ein planer Auflagetisch montiert. Mit dem Modell-Repositionierungs-Instrument ist es möglich, die Position von drei Referenzpunkten direkt an den Vestibulärflächen von drei Zähnen eines im Artikulator montierten Modells gleichzeitig zu messen. Das Modell-Repositionierungs-Instrument besteht aus einer Gabel, die drei Messspitzen (I, II und III) trägt und die parallel zur oberen Seite des Oberteils des Artikulators verläuft (Abb. 7a). Die Gabel wird mit dem Oberteil des Artikulators durch eine Kreuzklemme mit einer Haltevorrichtung aus zwei horizontalen und vertikalen Stäben sowie zwei weiteren Kreuzklemmen verbunden (Abb. 7b). Diese Befestigung ermöglicht der gesamten Gabel eine dreidimensional kontrollierte Justierung. Die erste Messspitze erlaubt ein räumliches Messen der Position eines Schneidezahnes. Eine zweite und eine dritte Messspitze ist jeweils an der Gabel mit Hilfe einer vertikalen Stange und einer Kreuzklemme im Bereich der Molaren befestigt. Durch eine Führung mit Schraube lässt sich jede dieser beiden Messspitzen in der Transversalen verschieben und arretieren. Sie erlauben ein dreidimensionales Messen der Position des ersten oder zweiten Molaren jeder Seite.

Weiter ist es möglich, ein Modell exakt von einer Ausgangs- in eine Zielposition zu verlagern. Dabei wird das Modell nach seiner Mobilisierung von den drei Messspitzen gehalten. Diese bewegen sich in einem rechtwinkligen Koordinatensystem. Die Bezugsebene ist die Scharnierachsen-Orbital-Ebene, die parallel zur Oberseite des Artikulatoroberteils verläuft. Es können relative Verlagerungsstrecken für die drei Referenzpunkte in der Sagittalen, Vertikalen und Transversalen eingestellt werden. Dies erlaubt, metrische Verlagerungen, die klinisch oder am Röntgenbild geplant wurden, bei der Operationssimulation genau auf das Modell zu übertragen. Damit wird es möglich, einen Zahnbogen räumlich kontrolliert umzustellen. Das Gerät ist anwendbar bei Osteotomien des gesamten oder des segmentierten Oberkiefers sowie entsprechend des Unterkiefers.

Vorbereitung der Modelle zur Aufnahme in das Modell-Repositionierungs-Instrument

Um mögliche Ungenauigkeiten bei der Operationssimulation aus geometrischen Gründen zu vermeiden, erfolgen die Messungen für die Verlagerung der Zahnbögen direkt an den Zähnen des jeweiligen Modells.

Zur Vorbereitung des jeweiligen Modells für die Aufnahme im Modell-Repositionierungs-Instrument werden ein Dübelbohrer, ein Dübelsetzer und drei Dübel (Fa. SAM, Gauting, Deutschland) benötigt. Am Modell wird jeweils mit dem Dübelbohrer im Abstand von 1–2 mm von der Inzisalkante des rechten mittleren Schneidezahnes und des mesio-bukkalen Höckers des rechten und linken ersten oder zweiten Molarens ein Loch gebohrt (Abb. 8a). Mit Hilfe des Dübelsetzers wird dann je ein Dübel gesetzt (Abb. 8b) und mit Zyanoakrylatkleber fixiert (Abb. 8c). Damit sind die Referenzpunkte des Planungssystems auf das jeweilige Modell übertragen (Abb. 8d).

Operationssimulation, Splintdesign und intraoperatives Vorgehen bei Eingriffen am Oberkiefer

In der Ausgangsposition werden die Messspitzen auf die Referenzpunkte an der Inzisalkante des rechten oberen Schneidezahnes und jeweils am mesio-bukkalen Höcker des ersten oder zweiten oberen Molaren jeder Seite eingestellt (Abb. 9a). Die Koordinaten für die relative präoperative Position der Referenzpunkte werden in allen drei Dimensionen an Skalen gemessen und notiert. Das Oberkiefermodell wird unabhängig von einer

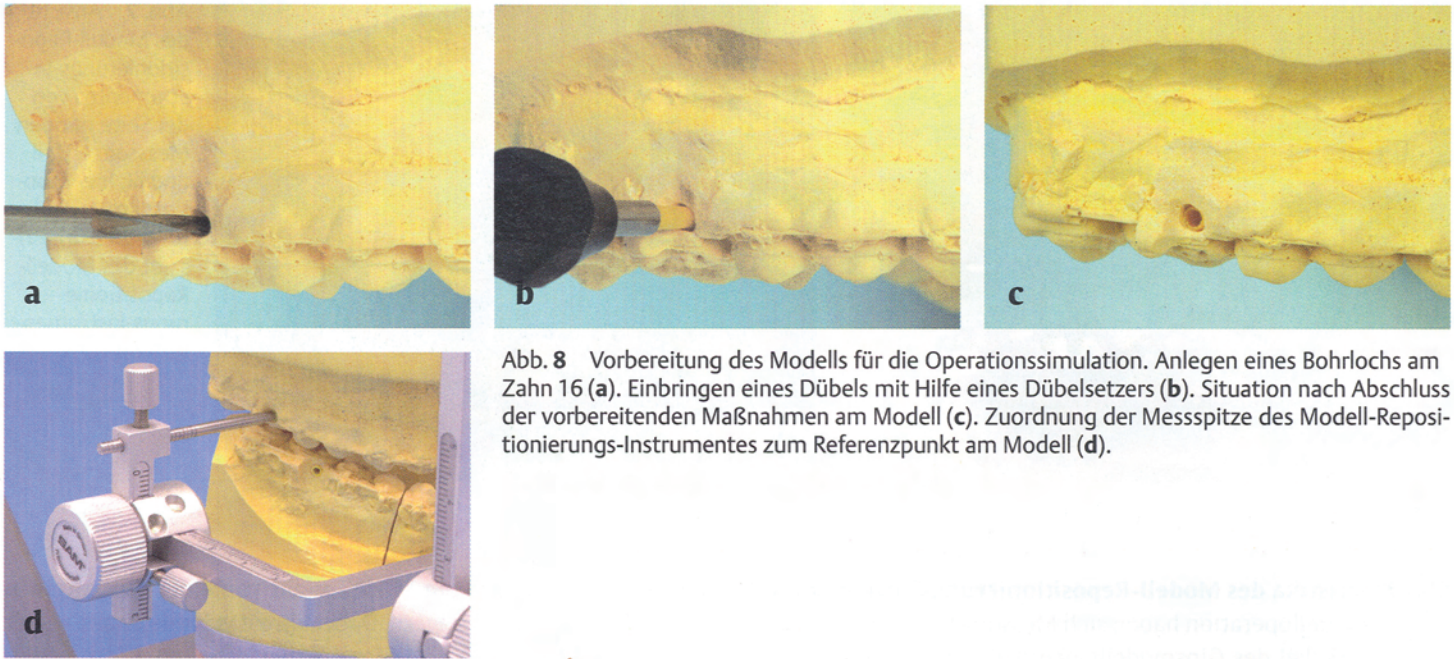


Abb. 8 Vorbereitung des Modells für die Operationssimulation. Anlegen eines Bohrlochs am Zahn 16 (a). Einbringen eines Dübels mit Hilfe eines Dübelsetzers (b). Situation nach Abschluss der vorbereitenden Maßnahmen am Modell (c). Zuordnung der Messspitze des Modell-Repositionierungs-Instrumentes zum Referenzpunkt am Modell (d).

Osteotomielinie von seinem Sockel gelöst. Entsprechend der Planung werden die relativen Verlagerungsstrecken der Referenzpunkte in allen drei Dimensionen am Modell-Repositionierungsinstrument eingestellt (Abb. 9b). Dabei wird das mobilisierte Oberkiefermodell von den Messspitzen gehalten. Die Position des Modells kann gleichzeitig in Relation zum Unterkiefer kontrolliert werden. Anschließend wird das Oberkiefermodell in der geplanten Position am Artikulatoroberteil mit einem zweiten Magnet-Splitcast und einer zweiten Magnet-Montageplatte festgekipst. Das Oberkiefermodell ist damit dreidimensional in Bezug auf das Artikulatoroberteil verlagert worden, d. h. bezüglich der Scharnierachsen-Orbital-Ebene. Es ist bezüglich des Artikulatoroberteils von einer präoperativen Position in zentrischer Kondylenposition in eine postoperative Position in zentrischer Kondylenposition mit den geplanten, geprüften und gegebenenfalls modifizierten Verlagerungsstrecken umgestellt worden. Der Unterkiefer kann bei Hochverlagerung des Oberkiefers in die gewünschte neue zentrische Okklusion nach anterior und kranial nachrotieren (Abb. 9c). Nach der Modelloperation wird das Modell-Repositionierungsinstrument wieder vom Artikulator entfernt. Der Inzisaltstift und der Inzisaltisch werden wieder eingesetzt.

Für die Übertragung der präoperativen Situation vom Artikulator auf den Patienten während der Operation zur Positionierung des Unterkiefers sowie der Kiefergelenke in zentrischer Kondylenposition dient der erste, hier blau dargestellte Splint, der Zentriksplint (Abb. 10a). Die Übertragung der in der Modelloperation eingestellten Position des zahntragenden Oberkieferkomplexes zum restlichen Schädel unter besonderer Berücksichtigung der vertikalen Einstellung war früher während des chirurgischen Eingriffes häufig nur unzureichend genau möglich. In der Literatur wird im Bereich des Oberkieferzahnbogens über maximale Abweichungen in der Vertikalen von 15,0 mm und in der Sagittalen von 6,0 mm zwischen der geplanten und intraoperativ tatsächlich erreichten Position berichtet [49]. Dies lag daran, dass nach der Mobilisierung des Oberkiefers und der Einstellung der geplanten dentalen Zuordnung über den zweiten Operations-

splint zunächst einmal nur eine Zuordnung der Zahnbögen in der Sagittalen und in der Transversalen erfolgt war. Da der maxillo-mandibuläre Komplex nach anterior und kranial unter Erhalt der zentrischen Kondylenposition rotiert wird, ist eine zusätzliche Kontrolle der vertikalen Einstellung erforderlich. Dies erfolgte in der Regel mit einem ersten Referenzpunkt am Oberkiefer unterhalb der Osteotomieebene, also in einem Bereich, der während des chirurgischen Eingriffes bewegt wird, und einem zweiten Referenzpunkt entweder intraoral am Knochen oberhalb der Osteotomieebene oder extraoral an der Nasenwurzel. Die Hauptschwierigkeit bei der Einstellung der Vertikalposition besteht bei beiden Methoden darin, dass sich der untere Referenzpunkt insbesondere bei ausgeprägten Bewegungen in der Sagittalebene und bei transversalen Schwenkungen verschiebt. Die Abweichungen waren bei der intraoralen im Vergleich zur extraoralen Kontrollmethode mit einem Zirkel größer. Dies liegt daran, dass bei der intraoralen Kontrollmethode die Messstrecken kürzer sind und damit der relative Fehler vergleichsweise größer ist als bei der extraoralen Kontrollmethode mit langen Messstrecken [50, 51]. Um dieses Problem zu lösen, wurde das „3D-Doppelsplint-Verfahren“ zur räumlich kontrollierten Einstellung des Oberkiefers während des chirurgischen Eingriffes entwickelt [52, 53].

Für die Splintherstellung bei Verlagerungen des zahntragenden Oberkiefers wird im Artikulator ein insbesondere in der Vertikalen reproduzierbares Bezugssystem bestehend aus Artikulatoroberteil, Kondylargehäusen, Artikulatorunterteil und Stützstift aufgebaut. Dabei bleibt die Länge des Stützstiftes für die prä- sowie postoperative Situation konstant (Abb. 10a, b). Hierdurch wird es möglich, einen Oberkiefer-Operationssplint anzufertigen, durch den die geplante Verlagerung des Oberkiefers in allen drei Dimensionen festgelegt ist. Beispielsweise repräsentiert der Oberkiefer-Operationssplint bei einer geplanten Hochverlagerung des Oberkiefers durch eine entsprechend vergrößerte vertikale Dicke auch die Verlagerung in dieser Dimension. Der schraffierte Teil des gelben Splintes repräsentiert die intraoperative Verlagerung des zahntragenden Komplexes. Bei möglichst gerin-





Abb. 9 Modell-Repositionierungs-Instrument in der Ausgangssituation bei der Modelloperation des Oberkiefers (a). Umstellung des zahntragenden Oberkieferkomplexes entsprechend der Planung (b). Situation nach Simulation der Oberkieferoperation (c). Prinzip der Einstellung der Artikulatoren für die Herstellung der Operationssplinte für die Umstellung des Oberkiefers nach dem „3D-Doppelsplint-Verfahren“. Die Stützstiftlänge der beiden Artikulatoren, die die prä- und postoperative Situation repräsentieren, ist jeweils konstant ($VD_{ART} = \text{constant}$).

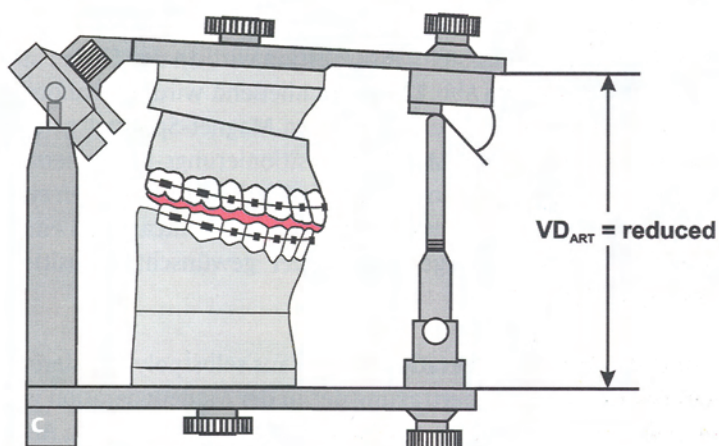
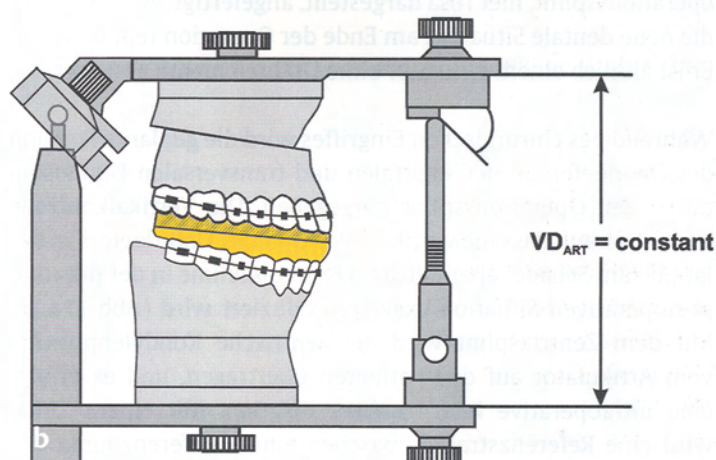
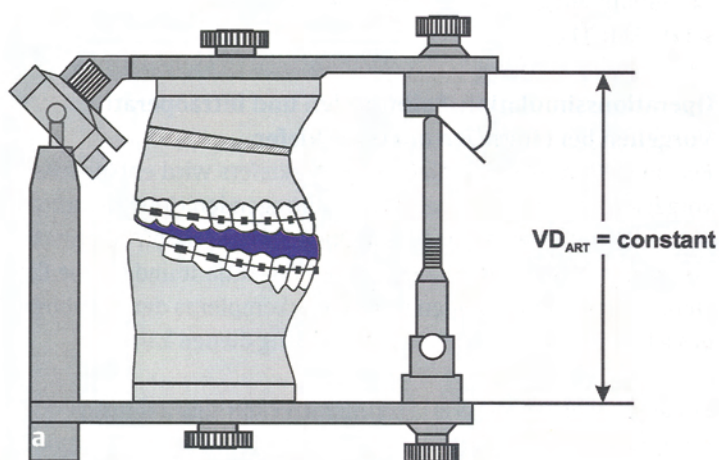


Abb. 10 Herstellung des Zentriksplintes (a). Herstellung der Oberkiefer-Operationssplintes (b). Prinzip der Einstellung des Artikulators für die Herstellung des Postoperationssplintes (c).

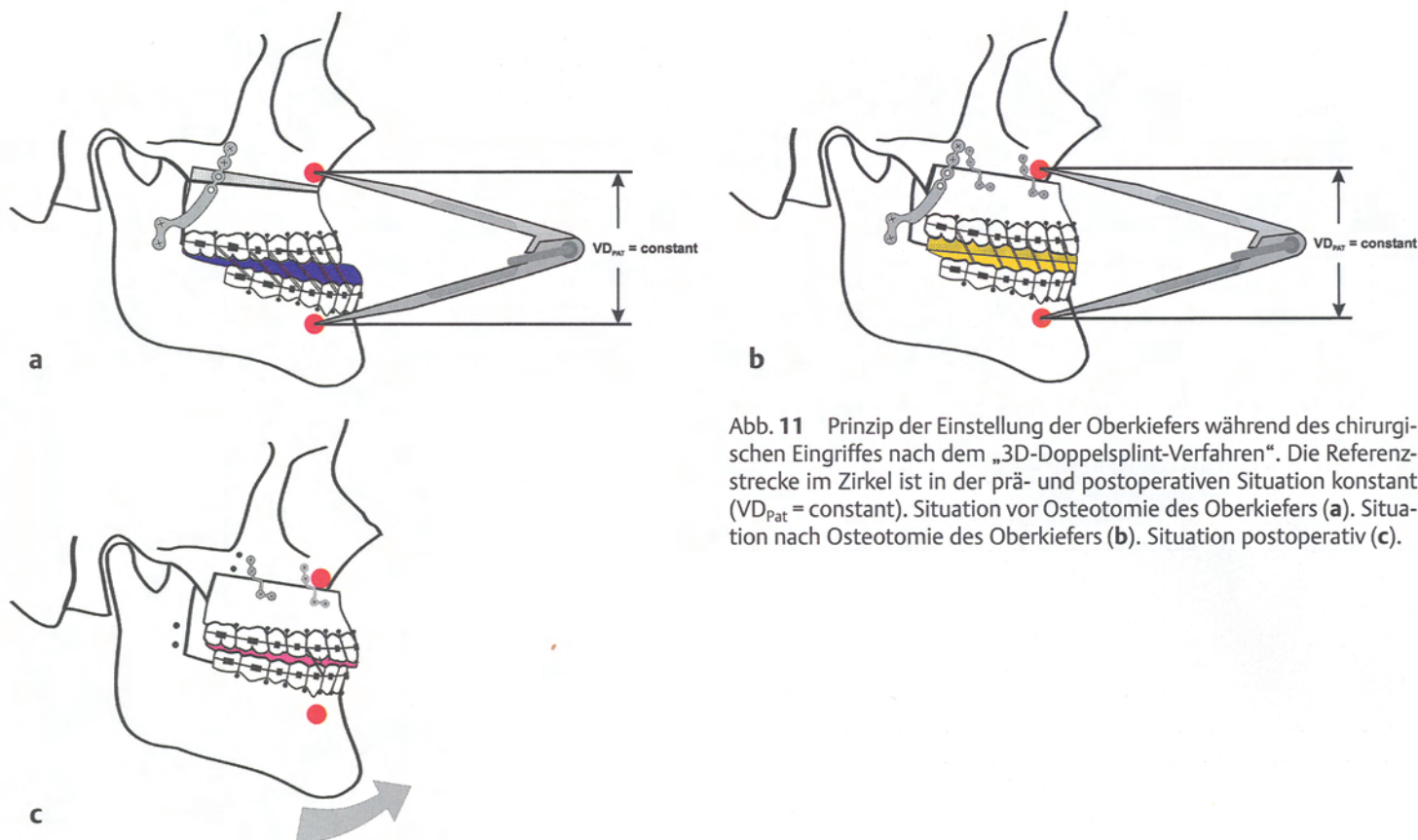


Abb. 11 Prinzip der Einstellung der Oberkiefers während des chirurgischen Eingriffes nach dem „3D-Doppelsplint-Verfahren“. Die Referenzstrecke im Zirkel ist in der prä- und postoperativen Situation konstant ($VD_{Pat} = \text{constant}$). Situation vor Osteotomie des Oberkiefers (a). Situation nach Osteotomie des Oberkiefers (b). Situation postoperativ (c).

ger Sperrung der Zahnreihen im Artikulator wird dann der Postoperationssplint, hier rosa dargestellt, angefertigt (Abb. 10 c), der die neue dentale Situation am Ende der Operation repräsentiert. Er ist ähnlich einem Aktivator ohne Drahtelemente gestaltet.

Während des chirurgischen Eingriffes wird die geplante Position des Oberkiefers in der sagittalen und transversalen Dimension durch den Operationssplint vorgegeben. Die Vertikalkontrolle basiert darauf, dass die vertikale Position des Unterkiefers in Relation zum Schädel oberhalb der Osteotomielinie in der prä- und postoperativen Situation exakt reproduziert wird (Abb. 11 a, b). Mit dem Zentriksplint wird die zentrische Kondylenposition vom Artikulator auf den Patienten übertragen, und es erfolgt eine intraoperative intermaxilläre Fixation. Mit einem Zirkel wird eine Referenzstrecke zwischen einem Referenzpunkt des Unterkiefers, z. B. einem Bohrloch im Knochen oder einem Bracket, und einem Referenzpunkt, z. B. einem Bohrloch im Knochen, oberhalb der Osteotomielinie gemessen. Die zentrische Kondylenposition wird mit je einer Positionierungsplatte (z. B. Luhr-System, Fa. Stryker-Leibinger, Freiburg, Deutschland) fixiert, die von der Lateralfläche des aufsteigenden Unterkieferastes zur Lateralfläche des Jochbeins jeder Seite verläuft. Anschließend werden die Positionierungsplatten wieder entfernt. Ausgehend von dieser festgelegten Unterkieferposition wird der Oberkiefer nach seiner Mobilisierung mit Hilfe des Oberkiefer-Operationssplintes nach erneuter intermaxillärer Immobilisierung dreidimensional kontrolliert eingestellt. Dazu muss die vertikale Referenzstrecke in der postoperativen Situation exakt identisch mit der in der präoperativen Situation sein. Dies wird wieder mit Hilfe des Zirkels kontrolliert. Ergänzend werden die Positionierungsplatten erneut befestigt, und es erfolgt eine Osteosynthese mit Platten und Schrauben. Danach wird die intraoperative

intermaxilläre Immobilisierung geöffnet, der Oberkiefer-Operationssplint entfernt, und es wird der Postoperationssplint eingesetzt (Abb. 11 c).

Operationssimulation, Splintdesign und intraoperatives Vorgehen bei Eingriffen am Unterkiefer

Bei Umstellungsosteotomien des Unterkiefers wird entsprechend vorgegangen. Die Einstellung des zahntragenden Unterkieferkomplexes ist einfacher, da die für die Oberkieferoperation beschriebene Problematik der vertikalen Einstellung entfällt und für die Einstellung des zahntragenden Unterkieferkomplexes der Zahnbogen des Oberkiefers dreidimensional als Bezug dienen kann.

Zunächst werden die Verlagerungsstrecken des zahntragenden Komplexes an den Referenzpunkten am Unterkiefer festgelegt. Dazu werden die drei Messspitzen des Modell-Repositionierungsinstrumentes auf die drei Referenzpunkte am Zahnbogen des Unterkiefers eingestellt. Ihre Position wird an den Skalen abgelesen und notiert (Abb. 12 a). Anschließend wird der zahntragende Unterkieferkomplex vom ersten Magnet-Splitcast gelöst, unter Anwendung des Modell-Repositionierungsinstrumentes in die geplante Position in Bezug zum Oberkieferzahnbogen eingestellt und mit Hilfe eines zweiten Magnet-Splitcast und einer zweiten Magnet-Montageplatte in der gewünschten Position festgekipst (Abb. 12 b).

Zur Herstellung der Operationssplinte aus selbstpolymerisierendem Kunststoff zur Übertragung der in der Modelloperation geplanten Zuordnungen auf den Patienten werden die beiden Artikulatoren so gering wie möglich gesperrt. Es werden in der Regel zwei Splinte benötigt. Der erste Splint, der Zentriksplint, repräsentiert die präoperative Situation bei zentrischer Kondylenposi-

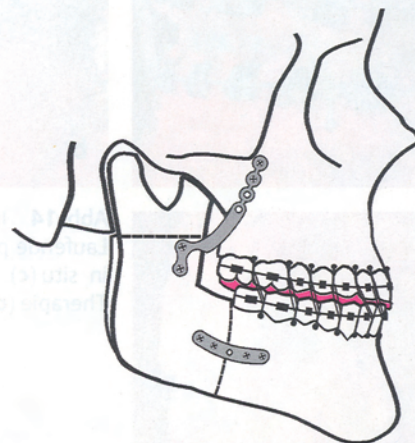
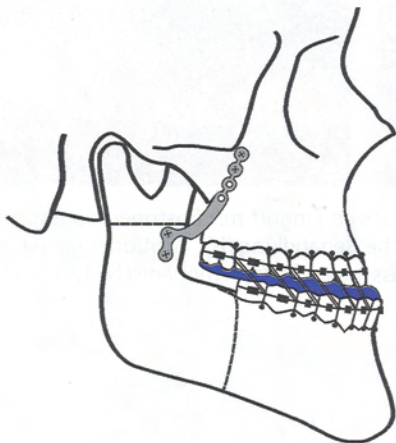
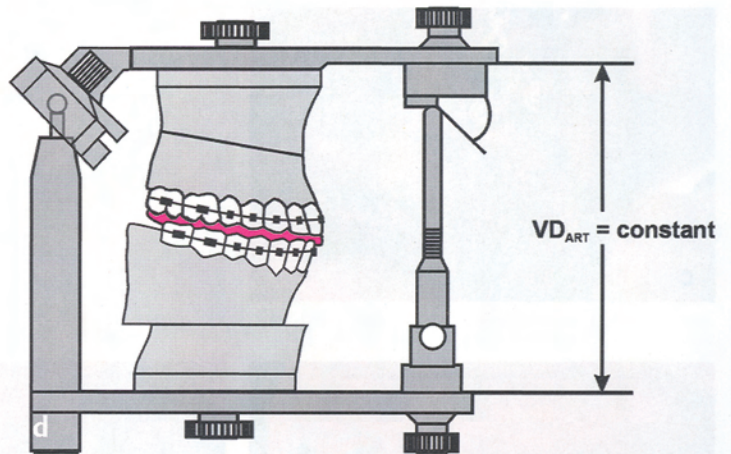
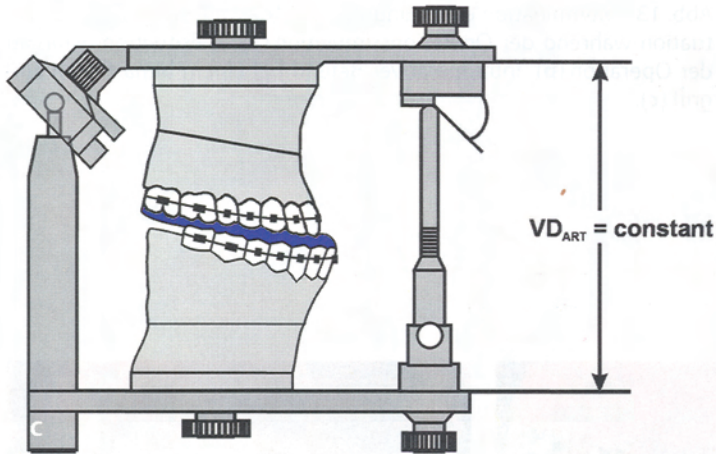




Abb. 12 Modell-Repositionierungs-Instrument in der Ausgangssituation zur Modelloperation des Unterkiefers (a). Umstellung des zahntragenden Unterkieferkomplexes entsprechend der Planung (b). Einstellung des Artikulators zur Herstellung des Zentriksplintes (c). Einstel-

lung des Artikulators zur Herstellung der Postoperationssplintes (d). Situation vor Osteotomie des Unterkiefers (e). Situation nach Osteotomie des Unterkiefers (f).

tion, wieder blau dargestellt (Abb. 12c). Der zweite Splint, der Postoperationssplint, repräsentiert die geplante Position der Zahnbögen am Ende der Operation, wieder rosa dargestellt (Abb. 12d).

Während des chirurgischen Eingriffes wird der Zentriksplint eingesetzt, es erfolgt eine temporäre intermaxilläre Immobilisierung, und die Positionierungsplatten vom lateralen Teil des aufsteigenden Unterkieferastes zum lateralen Teil des Jochbeines jeder Seite werden passiv angepasst (Abb. 12e). Danach werden diese wieder entfernt, die intermaxilläre Immobilisierung wird geöffnet. Es erfolgt die sagittale Spaltung des Unterkiefers mit der Mobilisierung des zahntragenden Segmentes. Dieses wird

über den Postoperationsplint in die neue dentale Situation eingestellt, und es folgt eine erneute temporäre intermaxilläre Immobilisierung. Ohne die speziellen Positionierungsplatten läge es jetzt in der Erfahrung des Operateurs, den jeweiligen Kondylus in der gewünschten zentrischen Position einzustellen. Durch den Einsatz der Positionierungsplatten wird jetzt aber die zentrische Kondylenposition exakt reproduziert, und es kann die monokortikale Osteosynthese mit Platten und Schrauben zwischen dem proximalen und distalen Osteotomiesegment erfolgen (Abb. 12f). Anschließend werden die Positionierungsplatten entfernt, die intraoperative intermaxilläre Immobilisation geöffnet und lockere Führungsgummizüge entgegen der Richtung der ursprünglichen Anomalie eingesetzt.

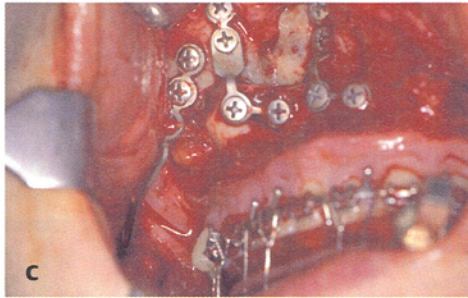
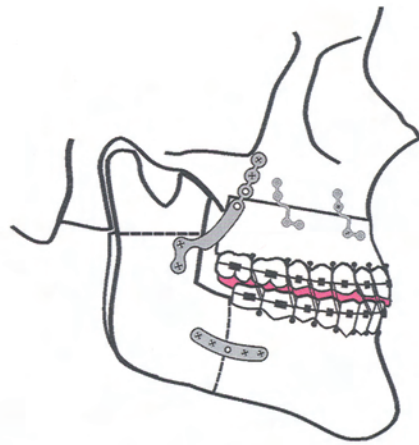
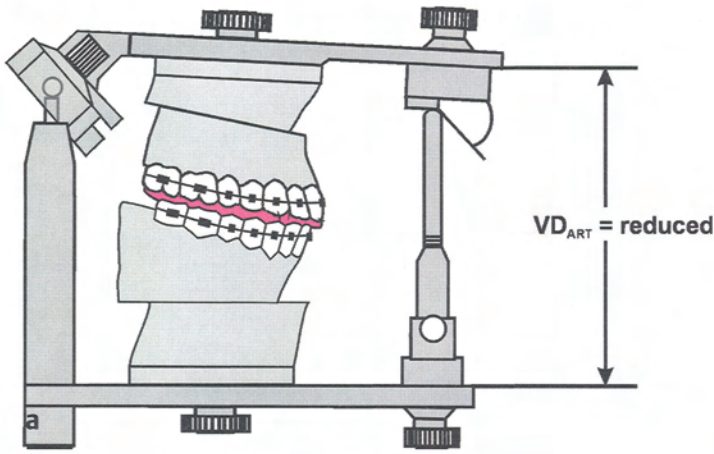


Abb. 13 Kombination eines Eingriffs im Ober- und Unterkiefer. Zielsituation während der Operationssimulation (a). Zielsituation während der Operation (b). Intraoperativer Befund bei einem bimaxillären Eingriff (c).

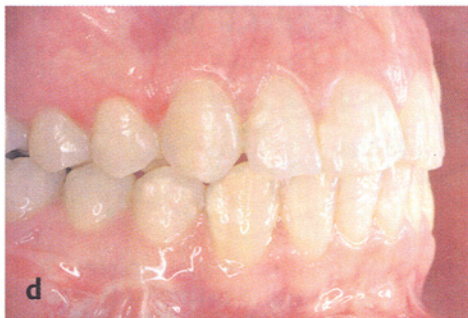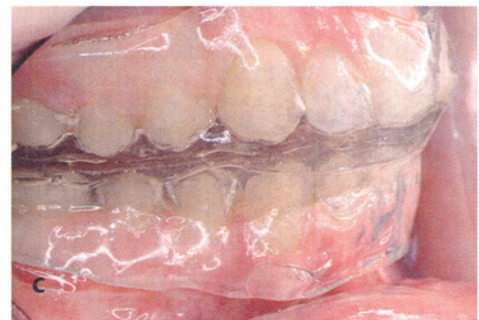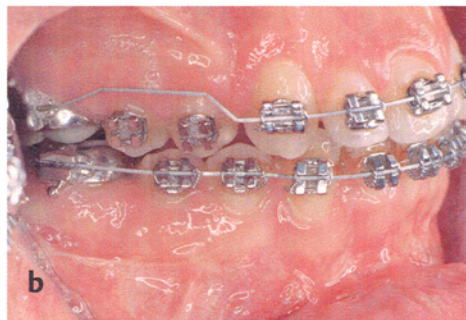
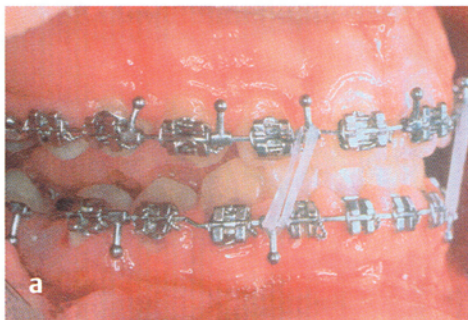


Abb. 14 Intraoraler Befund nach dem operativen Eingriff mit Postoperationssplint in situ (a). Laufende postchirurgische kieferorthopädische Behandlung (b). Positioner nach Entbänderung in situ (c). Intraorale Situation am Abschluss einer kieferorthopädischen-kieferchirurgischen Therapie (d).

Operationssimulation, Splintdesign und intraoperatives Vorgehen bei Eingriffen am Ober- und Unterkiefer

Bei Eingriffen im Ober- und Unterkiefer wird nach diesem Konzept zunächst der Oberkiefer operiert. Die Modelloperation, die Splintherstellung sowie die intraoperative Anwendung der Operationssplinte und der Positionierungsplatten stellt eine Kombination des Vorgehens in den einzelnen Kiefern dar (Abb. 13a–c).

Postchirurgische kieferorthopädische Behandlung

In der postchirurgischen Phase ist eine intermaxilläre Immobilisation nicht erforderlich, die neu eingestellte Okklusion wird über den jeweiligen Postoperationssplint und lockerere Führungsgummizüge entgegen der Richtung der ursprünglichen

Anomalie gesichert (Abb. 14a). Dieser Splint wird am Ende der Operation eingesetzt und bleibt nach Operationen des Oberkiefers etwa 4 Wochen, nach Operationen des Unterkiefers bzw. beider Kiefer etwa 6 Wochen in situ. Er kann vom Patienten zur Mundhygiene und zum Essen selbständig herausgenommen werden. Ist der Kontakt zwischen Ober- und Unterkieferzahnbögen im Front-Eckzahn-Bereich und im Bereich der endständigen Molaren vorhanden, kann der Postoperationssplint nach der angegebenen Zeit vollständig entfernt werden und die weitere kieferorthopädische Therapie kann erfolgen.

In dieser dritten Behandlungsphase (postchirurgische Kieferorthopädie) werden durch kieferorthopädische Therapie Restaufgaben im Rahmen der Gesamtbehandlung gelöst. Dabei werden geringe noch verbliebene Fehlstellungen der Zähne behoben.

Insbesondere sind noch möglicherweise vorhandene Aufgaben in der Vertikalen, z. B. bei einem seitlich offenen Biss, zu lösen. Dazu kann es erforderlich sein, beispielsweise Prämolaren in einen durchgehenden kieferorthopädischen Bogen nicht einzubeziehen (Abb. 14b), um eine Elongation zu bewirken, oder aber Prämolaren mit Hilfe von kurzen vertikalen Gummizügen zu elongieren. Ergänzend kann die Kaumuskulatur, ebenso wie in der Behandlungsphase mit dem Postoperationssplint, mit Hilfe von intermaxillären Gummizügen entgegen der Richtung der ursprünglichen Anomalie unterstützt werden, sich an die neue Position der Kiefer zu adaptieren und möglichen Rezidiven in Richtung der ursprünglichen Anomalie vorzubeugen. Nach Entbänderung kann zur Feineinstellung der Okklusion ein Positioner eingesetzt werden (Abb. 14c). Es folgt eine Phase der Retention mit herausnehmbaren oder festsitzender Retainern. Dabei gilt, dass die Behandlung mit zentrischer Kondylenposition in Übereinstimmung mit optimaler Okklusion (CR = CO) abgeschlossen werden soll (Abb. 14d).

Diskussion

Das beschriebene Vorgehen bei der Planung der Therapie von Patienten mit ausgeprägten dentofazialen Fehlstellungen, bei der Vorbereitung und Simulation der Operation, bei der Splinterstellung und beim intraoperativen Vorgehen stellt ein einheitliches, in sich geschlossenes Konzept dar.

Bei der Modelloperation unter Anwendung des Modell-Repositionierungs-Instrumentes wird eine besser kontrollierte Einstellung des jeweiligen zahntragenden Komplexes zur Bezugsebene im Vergleich zu bisher angewandten Methoden möglich. Das zeitaufwendige Einzeichnen von Referenzlinien auf dem Sockel des Modells und das Sägen entlang dieser Linien entfällt. Damit verbunden ist eine Vereinfachung und Zeitersparnis bei der Modelloperation.

Bei Operationen des Oberkiefers oder des Unterkiefers oder beider Kiefer werden Einzelsplinte, also Operationssplinte mit jeweils einer Reihe von Impressionen des Ober- und Unterkieferzahnbogens angewandt. Dies führt im Vergleich zu der Möglichkeit, bei Unterkieferoperationen Splinte mit zwei Reihen von Impressionen für die prä- und postoperative Situation des Unterkiefers anzuwenden, zu einer Vereinfachung bei der Herstellung der Splinte im zahntechnischen Labor und zu einer Erleichterung und erhöhten Sicherheit bei der Einstellung des zahntragenden Komplexes während des chirurgischen Eingriffs.

Während des chirurgischen Eingriffs führt die Anwendung desselben Designs der Positionierungsplatten bei allen genannten Umstellungsosteotomien zur Vereinheitlichung im Konzept. Die Positionierungsplatten können bereits vor dem chirurgischen Eingriff vorgebogen und intraoperativ individuell angepasst werden.

Neben der Positionierung der Kiefergelenke bei Umstellungsosteotomien des Unterkiefers wird durch die Anwendung des beschriebenen Konzeptes auch eine Positionierung der Kiefergelenke bei Umstellungsosteotomien des Oberkiefers möglich. Gleichzeitig entfallen bei Umstellungsosteotomien des Oberkie-

fers während der Operation aufwändige Messungen zur kontrollierten Einstellung des zahntragenden Komplexes im Bereich der oberen Eckzähne und der ersten Molaren, lediglich eine einzige Referenzstrecke wird gemessen, und diese ist vor und nach der Umstellung des zahntragenden Komplexes konstant zu halten. In Kombination mit den beschriebenen Techniken zur intraoperativen Positionierung der Kondylen konnten beispielsweise die geplanten und während der Modelloperation eingestellten Verlagerungen des zahntragenden Oberkieferkomplexes durch den chirurgischen Eingriff mit einer Genauigkeit von ± 1 mm in der Vertikalen und Sagittalen auf den Patienten übertragen werden [54].

In Zukunft wird es weitere Optimierungen bei der dreidimensionalen Planung und Durchführung kieferorthopädisch-kieferchirurgischen Therapien geben. Dazu gehören insbesondere bei schweren dentofazialen Fehlstellungen dreidimensionale Befunderhebungen unter Anwendung eines digitalen Volumen-Tomographen mit einer erheblichen Reduktion zur Strahlendosis im Vergleich zu herkömmlichen Computertomogrammen. Mit Hilfe dieser Daten können dann dreidimensionale Verlagerungen der skelettalen und dentalen Strukturen in Kombination mit Veränderungen der Weichteilmorphologie geplant werden. Intraoperativ können die hier beschriebenen Methoden mit computerunterstützten Verfahren im Sinne von Navigationstechniken kombiniert werden, wie sie bei Rekonstruktionen in der Traumatologie und Tumorthherapie angewandt werden [55, 56]. Dies bedeutet eine weitere Optimierung der Patientenbehandlung.

Danksagung


Den Mitarbeitern der Abteilung Mund-, Kiefer- und Gesichtschirurgie der Georg-August-Universität Göttingen sowie der Klinik und Poliklinik für Mund-, Kiefer- und Gesichtschirurgie der Medizinischen Hochschule Hannover danke ich für die exzellente Kooperation bei der kieferorthopädisch-kieferchirurgischen Behandlung von Dysgnathie-Patienten.

Literatur

- 1 Bell WH, Proffit WR, White RP. Surgical correction of facial deformities. Saunders, Philadelphia 1980
- 2 Epker BN, Fish LC. Dentofacial deformities. Integrated orthodontic and surgical correction. Vols I and II. Mosby, St. Louis 1986
- 3 Jäger A, Redeker K, Merten HA. Ergebnisse nach kieferorthopädisch-chirurgischer Korrektur der Angle-Klasse III mit Hilfe isolierter Le Fort I-Osteotomie oder bimaxillärer Umstellungsosteotomien. Abstractheft der Jahrestagung der Deutschen Gesellschaft für Kieferorthopädie, Bremen 1996
- 4 Kubein-Meesenburg D. Die kraniale Grenzfunktion des stomatognathen Systems des Menschen. Hanser, München 1985
- 5 Kubein-Meesenburg D, Nägerl H. Basic principles of relation of anterior and posterior guidance in stomatognathic system. Anat Anz 1990; 171: 1 – 12
- 6 Luhr HG. Skelettverlagernde Operationen zur Harmonisierung des Gesichtspröfils – Probleme der stabilen Fixation von Osteotomiesegmenten. In: Pfeifer G (Hrsg). Die Ästhetik von Form und Funktion in der plastischen und Wiederherstellungschirurgie. Springer, Berlin 1985; 87–92
- 7 Luhr HG, Schauer W, Jäger A, Kubein-Meesenburg D. Formveränderung des Unterkiefers durch kieferorthopädisch-chirurgische Maßnahmen mit stabiler Fixation der Segmente. Fortschr Kieferorthop 1986; 47: 39 – 47

- ⁸ Kubein D, Luhr HG, Jäger A, Schauer H-W, von Ehrlich V. Diagnostik der Relation der Kiefergelenke zur Okklusion. Intraoperatives Kontrollverfahren zur Optimierung kieferorthopädisch-chirurgischer Eingriffe in Verbindung mit der Plattenosteosynthese. *Fortschr Kieferorthop* 1987; 48: 267–275
- ⁹ Luhr HG. The significance of condylar position using rigid fixation in orthognathic surgery. *Clin Plast Surg* 1989; 16: 147–156
- ¹⁰ Luhr HG, Schwestka R, Kubein-Meesenburg D. Intraoperative control of condylar position in maxillary osteotomies with rigid skeletal fixation. In: Bell WH (ed). *Modern practice in orthognathic and reconstructive surgery*. Saunders, Philadelphia 1992; 628–639
- ¹¹ Wassmund M. *Lehrbuch der praktischen Chirurgie des Mundes und der Kiefer*. Barth, Leipzig 1935
- ¹² Bell WH. Le Fort I osteotomy for correction of maxillary deformities. *J Oral Surg* 1975; 3: 412–421
- ¹³ Luhr HG, Kubein-Meesenburg D. Rigid skeletal fixation in maxillary osteotomies. Intraoperative control of condylar position. *Clin Plast Surg* 1989; 16: 157–163
- ¹⁴ Obwegeser H. Zur Operationstechnik bei der Progenie und anderen Unterkieferanomalien. In: Trauner R, Obwegeser H (Hrsg). *Dtsch Zahn Mund Kieferheilk* 1955; 23: 1–17
- ¹⁵ Dal Pont G. L'osteotomia retromolare per al corrisione delle progenia. *Minerva Chir* 1959; 14: 1138–1141
- ¹⁶ Hunsuck EE. A modified intraoral sagittal splitting technic for correction of mandibular prognathism. *J Oral Surg* 1968; 26: 250–253
- ¹⁷ Luhr HG, Kubein-Meesenburg D, Schwestka-Polly R. Bedeutung und Technik der Kiefergelenkspositionierung bei der sagittalen Spaltung des Unterkiefers. *Fortschr Kieferorthop* 1991; 52: 66–72
- ¹⁸ Jäger A, Schwestka-Polly R, Engelke D. Korrektur von ausgeprägten Okklusionsstörungen durch kombiniert kieferorthopädisch-kieferchirurgische Maßnahmen. In: Ketterl W (Hrsg). *Deutscher Zahnärztekalendar* 1994. Hanser, München 1994; 147–167
- ¹⁹ Luhr HG, Jäger A. Indikation, Technik und Ergebnisse der bimaxillären Chirurgie. In: Schwenger N (Hrsg). *Fortschr Kiefer Gesichtschir, Sonderband*. Thieme, Stuttgart 1994; 1–11
- ²⁰ McMillen LB. Border movements of the human mandible. *J Prosthet Dent* 1972; 27: 524–532
- ²¹ Freihofer HP. Modellversuch zur Lageveränderung des Kieferköpfcens nach sagittaler Spaltung des Unterkiefers. *Schweiz Monatsschr Zahnheilk* 1977; 87: 12–22
- ²² Sitzmann F. Klinische und tierexperimentelle Untersuchungen über Kiefergelenkveränderungen nach korrektiven Osteotomien bei Dysgnathien. *Fortschr Kiefer Gesichtschir* 1981; 26: 75–77
- ²³ Ewers R. Die temporomandibulären Strukturen Erwachsener und die Reaktion auf operative Verlagerungen. Eine tierexperimentelle Studie an ausgewachsenen Cercopithecus-aethiops-Affen. *Z Stomat* 1984; 81: 73–80
- ²⁴ Proffit WR, White RP Jr. *Surgical-orthodontic treatment*. Mosby, St. Louis 1991
- ²⁵ Paulus GW. Der Einfluss unterschiedlicher Osteosyntheseformen auf das Kiefergelenk bei der Korrektur der mandibulären Progenie. *Dtsch Zahnärztl Z* 1983; 38: 717–721
- ²⁶ Luhr HG. Miniplate fixation of Le Fort I osteotomies. (Discussion to Rosen HM). *Plast Reconstr Surg* 1986; 78: 755
- ²⁷ Rosen HM. Miniplate fixation of Le Fort I osteotomies. *Plast Reconstr Surg* 1986; 78: 748–754
- ²⁸ Ehmer U, Röhling J, Klang K-D, Becker R. Ein kalibriertes Doppelsockelverfahren zur Modellsimulation in der chirurgischen Kieferorthopädie. *Dtsch Z Mund Kiefer Gesichtschir* 1987; 11: 59–66
- ²⁹ Neubert J, Bitter K, Somsiri S. Refined intraoperative repositioning of the osteotomized maxilla in relation to the skull and TMJ. *J Craniomaxillofac Surg* 1988; 16: 8–12
- ³⁰ Wangerin K. Einzeitige bimaxilläre Korrektur extremer Fehlbisse – Vorbehandlung, Planung und Operationsmethode mit funktionsstabiler Fixierung im Ober- und Unterkiefer. *Dtsch Z Mund Kiefer Gesichtschir* 1990; 14: 424–432
- ³¹ Hönig JF. *Maxillomandibuläre Umstellungsosteotomien*. Steinkopff, Darmstadt 2002
- ³² Schwestka R, Engelke D, Kubein-Meesenburg D. Condylar position control during maxillary surgery: the condylar positioning appliance and three-dimensional double splint method. *Int J Adult Orthod and Orthognath Surg* 1990; 5: 161–165
- ³³ Schwestka-Polly R, Engelke D, Kubein-Meesenburg D. Application of the condylar positioning appliance in mandibular sagittal split osteotomies with rigid skeletal fixation. *Int J Adult Orthod and Orthognath Surg* 1992; 5: 15–21
- ³⁴ Schwestka-Polly R, Röse D. Vario-Platten – ein neu entwickeltes funktionskieferorthopädisches Gerät. *Kieferorthop* 2001; 15: 163–170
- ³⁵ Schwestka-Polly R, Röse D. Die Herstellung von „Vario-Platten“ als bimaxilläres kieferorthopädisches Gerät. *Quintessenz Zahntech* 2001; 27: 388–397
- ³⁶ Gaa U, Kubein-Meesenburg D, Nägerl H, Hüls A. Biomechanically optimized construction of occlusal splints and subjective evaluation by probands. *Dtsch Zahnärztl Z* 1990; 45: S18–S21
- ³⁷ Bumann A, Lotzmann U. *Farbatlanten der Zahnmedizin*. Bd. 12: Funktionsdiagnostik und Therapieprinzipien. Thieme, Stuttgart 1999
- ³⁸ Henk F, Wirth C, Mack H, Teschler-Nicola M, Lang T, Schedler A. Ergebnisse der modifizierten Anlegetechnik mit dem anatomischen Transferbogen. *Zahnärztl W* 2003; 107: 428–434
- ³⁹ Schwestka-Polly R, Kubein-Meesenburg D, Luhr HG. Modellmontage, Operationssimulation und Splinterstellung für Osteotomien des Oberkiefers oder beider Kiefer nach dem Göttinger Konzept der gelenkbezüglichen kieferorthopädischen Chirurgie. *Kieferorthop* 1998; 12: 113–126
- ⁴⁰ Ehmer U, Röhling J, Dörr K, Becker R. Calibrated double split cast simulations for orthognathic surgery. *Int J Adult Orthod Orthognath Surg* 1988; 33: 223–227
- ⁴¹ Jung D. Datentransfer zwischen Artikulator und FRS zur Erstellung von diagnostischem Set up und VTO im komplexen Behandlungsfall. *Inf Orthod Kieferorthop* 1988; 3: 383–395
- ⁴² Steinhäuser EW, Janson IM. *Kieferorthopädische Chirurgie – Eine interdisziplinäre Aufgabe*. Bd. I. Quintessenz, Berlin 1988
- ⁴³ Steinhäuser EW, Janson IM. *Kieferorthopädische Chirurgie – Eine interdisziplinäre Aufgabe*. Bd. II. Quintessenz, Berlin 1994
- ⁴⁴ Krenkel C, Lixl G. Ein Modelloperationsgerät zur Planung und Simulation von OK- und UK-Osteotomien. *Zahnärztl Prax* 1991; 12: 471–473
- ⁴⁵ Drescher D, Holtkamp C, Gisbertz M. Die Herstellung von OP-Splints für die orthognathe Chirurgie. *Quintessenz Zahntech* 1992; 18: 507–517
- ⁴⁶ Jost-Brinkmann P-G, Schrunner H-U, Liokumowitsch M. Vorstellung eines Operationssimulationssystems (OSS) – Ein Beitrag zur Verbesserung von Modelloperationen. *Prakt Kieferorthop* 1992; 6: 89–96
- ⁴⁷ Erickson KL, Bell WH, Goldsmith DH. Analytical model surgery. In: Bell WH (ed). *Modern practice in orthognathic and reconstructive surgery*. Saunders, Philadelphia 1992; 154–205
- ⁴⁸ Schwestka-Polly R, Röse D, Kuhnt D, Hille KH. Application of the model-positioning appliance for three-dimensional positioning of the maxilla in cast surgery. *Int J Adult Orthod Orthognath Surg* 1993; 8: 25–31
- ⁴⁹ McCance AM, Moss JP, James DR. Le Fort I maxillary osteotomy: is it possible to accurately produce planned pre-operative movements? *Brit J Oral Max Fac Surg* 1992; 30: 369–376
- ⁵⁰ Van Sickels JE, Larsen AJ, Triplett R. Predictability of maxillary surgery: A comparison of internal and external reference marks. *Oral Surg Oral Med Oral Pathol* 1986; 61: 542–545
- ⁵¹ Stanchina R, Ellis E III, Gallo WJ, Fonseca RJ. A comparison of two measures for repositioning the maxilla during orthognathic surgery. *Int J Adult Orthod and Orthognath Surg* 1988; 3: 149–154
- ⁵² Schwestka-Polly R, Röse D, Kuhnt D, Walloschek W. Modelloperation und Herstellung von Operationssplinten im Rahmen der gelenkorientierten kieferorthopädischen Chirurgie mit der „Condylar-Positionierungs-Apparatur“ – 1. Teil: Vorgehen bei Eingriffen am Unterkiefer. *Quintessenz Zahntech* 1993; 19: 389–402
- ⁵³ Schwestka-Polly R, Röse D, Kuhnt D, Walloschek W. Modelloperation und Herstellung von Operationssplinten im Rahmen der gelenkorientierten kieferorthopädischen Chirurgie mit der „Condylar-Positionierungs-Apparatur“ – 2. Teil: Vorgehen bei Eingriffen am Oberkiefer. *Quintessenz Zahntech* 1993; 19: 487–499
- ⁵⁴ Schwestka-Polly R, Kubein-Meesenburg D, Luhr HG. Techniques for achieving three-dimensional positioning of the maxilla applied in conjunction with the Göttingen concept. *Int J Adult Orthod Orthognath Surg* 1998; 13: 248–258
- ⁵⁵ Schramm A, Gellrich N-C, Schmelzeisen R. Navigational surgery. *Oral Maxillofac Surg Knowledge Update* 2001; 3: 67–77
- ⁵⁶ Gellrich NC, Schramm A, Hammer B, Rojas S, Cufi D, Lagreze W, Schmelzeisen R. Computer-assisted secondary reconstruction of unilateral posttraumatic orbital deformity. *Plast Reconstr Surg* 2002; 110: 1417–1429

MRI- IM ERHÖHTEM ARTIKULATOR - SAM 3H
IN INCREASED ARTICULATOR - SAM 3H



Adapter
 wird immer im Artikulator-
 Oberteil montiert
*is always mounted in
 the upper Member of
 the articulator*




VORSICHT: Es werden verschiedene Rändelmuttern verwendet

CAUTION: Various knurled nuts are used



- 1 „Geschlossene“ Rändelmutter im Inzisaltisch
„Closed“ knurled nut in incisal table
- 2 „Offene“ Rändelmutter beim Querträger
„Open“ knurled nut in cross beam

UMBAU DER ERHÖHUNG VON TISCH UND QUERTRÄGER
CONVERSION OF THE INCREASING IN TABLE AND CROSS BEAM




Montage im Artikulatorunterteil
Installation in articulator lower part



Ausgangssituation oberer Querträger vor Umbau
Initial situation upper Cross Beam before conversion



Ausgangssituation erhöhter Inzisaltisch
Initial situation increased incisal table



Entnahme von Erhöhung und Adapterstift
Removal of increasing and adapter pin



Ausgangssituation Querträger - Einzelteile vor Umbau
Initial situation of cross beam - components before conversion




Montage von Erhöhung und Adapterstift
 (Achtung Acrylscheibe und Feder)
*Installation of increasing and adapter pin
 (Attention acrylic disc and spring)*



Querträger mit Erhöhung
Cross beam with increasing



Querträger Montage in Artikulatoroberteil
Cross beam Installation in articulator upper member



Querträger mit Erhöhung
Cross beam with increasing



Erhöhter Inzisaltisch
Increased incisal table



Erhöhter Inzisaltisch Montage in Artikulatoroberteil
Raised incisal table Mounts in articulator top part